心筋組織内の *Chlamydophila pneumoniae* の存在とクラミジアストレス蛋白（HSP-60）の発現

[1]千葉県衛生研究所，[2]済生会下関総合病院，[3]帝京大学医学部附属市原病院病理部
工藤　幸子[1]　尾内　一信[2]　麻生　　晃[3]　長尾　孝一[3]

（平成 12 年 5 月 19 日受付）
（平成 13 年 4 月 17 日受理）

Key words：　atherosclerosis, *Chlamydophila pneumoniae*, Chlamydia stress protein (C. HSP-60)

要　旨

1992 年以降，動脈硬化巣の macrophage，血管平滑筋細胞各内部に *Chlamydophila pneumoniae* の存在が確認されてから動脈硬化巣形成との関連が話題となっている．

しかし，動脈硬化巣以外の組織での存在の報告は殆ど認めない．

今回，虚血性心疾患症例 10 例と，対照として心疾患以外の症例 10 例計 20 例の心筋組織について検索した．その結果，虚血性心疾患 10 例中 9 例（90.0%）と高率に *C. pneumoniae* の存在を免疫組織化学染色によって証明し得た．一方，心疾患以外の症例では 10 例中 2 例（20%）で陽性であった．又，クラミジアの産性するストレス蛋白（Chlamydia HSP-60）は，虚血性心疾患症例 10 例中 6 例（60.0%）で確認した．

今回の検討により，虚血性心疾患患者の心筋組織に高率に *C. pneumoniae* が存在し，クラミジアストレス蛋白が発現していることが判明した．したがって，*C. pneumoniae* と心筋障害との関連についても興味が持たれる．

〔感染症誌　75：562～567，2001〕

序　文

Chlamydia の内で，1989 年に人に感染性を有する第三の *Chlamydia* 種と命名された[2]*Chlamydia pneumoniae* は，1999 年に新たに *Chlamydophila pneumoniae* と命名された[3]．この *Chlamydophila pneumoniae* は，人に上気道炎，気管支炎，肺炎等の呼吸器感染症を引き起こす．臨床的には長引く咳が特徴とされ，一般的に重篤な臨床症状は示さないが時に，集団発生を起こすことが知られている．世界各国の疫学的調査により市中肺炎の約 10%が *C. pneumoniae* が原因とされ[4]，成人の 60%以上が *C. pneumoniae* の特異抗体を保有している[5]と報告されている．又，1992 年南アフリカの Shor らが電子顕微鏡を使って冠状動脈硬化巣に *C. pneumoniae* の存在を認め[6]，さらに　他の研究グループによっても種々の方法を用いて確認された[7)～13)]．

これらのことにより，*C. pneumoniae* と動脈硬化巣形成の関係について注目されているが，未だ両者の因果関係について確証は得られていない．

これまでの報告では，組織内での *C. pneumoniae* の存在は主に動脈硬化病変の macrophage，血管

別刷請求先：（〒260-8715）千葉市中央区仁戸名町 666―2
千葉県衛生研究所　　工藤　幸子

平滑筋細胞とされていたが，今回我々は免疫組織化学的手法を用いて心筋組織に浸潤している *C. pneumoniae* 特異抗体陽性 macrophage の存在を高頻度に認めた．

さらに，動脈硬化巣形成への *C. pneumoniae* の関与については持続感染が重要な要素の一つと考え，*C. pneumoniae* の産生するストレス蛋白（Chlamydia HSP-60, 以下 C. HSP-60）の発現の検索も併せて行なったので報告する．

材料と方法

1998 年～1999 年に帝京大学医学部附属市原病院で行なわれた病理解剖のうち，動脈硬化症を伴う心筋梗塞，心不全，狭心症等の虚血性心疾患 10 例及び対照群として心疾患以外の 10 例合計 20 例について心筋組織を検索した．20 症例の特徴は Table 1 に示す．10% ホルマリン固定材料を型の如くにパラフィン包埋した後，薄切標本を作成し免疫組織化学染色（IHC）を施した．

一次抗体に *Chlamydia* 属特異モノクロナール抗体 CF-2（Washington Research Foundation, WA, USA）と，*C. pneumoniae* 特異モノクロナール抗体 RR-402（マウス IgG 抗体, DAKO ジャパン, 京都）を使用し，二次抗体としてビオチン標識抗一次抗体（抗マウス IgG ヤギ抗体）を用いた．

その後，peroxidase 標識 streptavidin 酵素を biotin と特異結合させ，3.3 'diaminobenzidintetrahydrochloride で peroxidase を発色させて染色をおこなった（ニチレイ，東京）．

C. HSP-60 の検索には一次抗体に抗 *Chlamydia* HSP-60（マウス IgG 抗体，Affinity Bioreagents Inc，Colorado，USA）を用いた．

一次抗体（CF-2 あるいは RR-402）反応処理を行い，陽性を示した症例について再度，一次抗体の替わりに PBS Buffer を用いて反応処理を行い，それ以外は全て同じ方法で免疫化学染色を行なった．これにより，内因性ペルオキシダーゼによる発色の有無の確認を行なった．しかし，全症例陰性を示したので一次抗体反応処理での発色陽性は *C. pneumoniae* の存在によるものと判断した．ホルマリン固定，パラフイン包埋による抗原性の喪失に対する賦活化の方法としてはプロテイナーゼ K 0.4mg/ml 6 分の処理方法を用いた．

染色方法の実際は以下のとうりである．

1. 脱パラフィン　5 分×2
2. アルコール系列　各 1 分
3. 前処理
   ブロテイナーゼ K　0.4mg/ml　6 分
4. クエンチング
   純メタノール 100ml＋H_2O_2 10ml　10 分
5. 水洗　10 分
6. 蒸留水洗　10 分
7. ブロッキング
   3% H_2O_2
   LSAB2 キット/HRP（ダコ社）使用
   10 分
8. 一次抗体反応
   室温　30 分
9. PBS Buffer 水洗
   リン酸緩衝液（PH7.4 0.01M）＋0.1% Tween
   5 分×3
10. 二次抗体反応
    LSAB2 キット/HRP（ダコ社）使用
    30 分
11. PBS Buffer 水洗　5 分×3
12. 酵素試薬反応
    パーオキシダーゼ標識ストレプトアビジン
    LSAB2 キット/HRP（ダコ社）使用
    30 分
13. PBS Buffer 水洗　5 分×3
14. 発色反応
    3, 3 ′ジアミノベンチジン
    ヒストファイン「シンブルステイン DAB 溶液」（ニチレイ社使用）
15. 核染色
    マイヤーヘマトキシリン　30 秒
16. 色出し，脱水，封入．

結　果

免疫組織化学染色（IHC）

① *C. pneumoniae* モノクロナール特異抗体で染色陽性症例は 20 症例中 11 例（55.0%）であった．特に虚血性心疾患の臨床診断例では 10 例中 9 例（90.0%）と非常に高い陽性率を示した．それ以外

平成13年 7 月20日

Fig. 1 A representative feature of immuno histochemical stainig for *Chlamydophila pneumoniae*
a. a positive case：Fig. 1, a
b. a negative case：Fig. 1, b

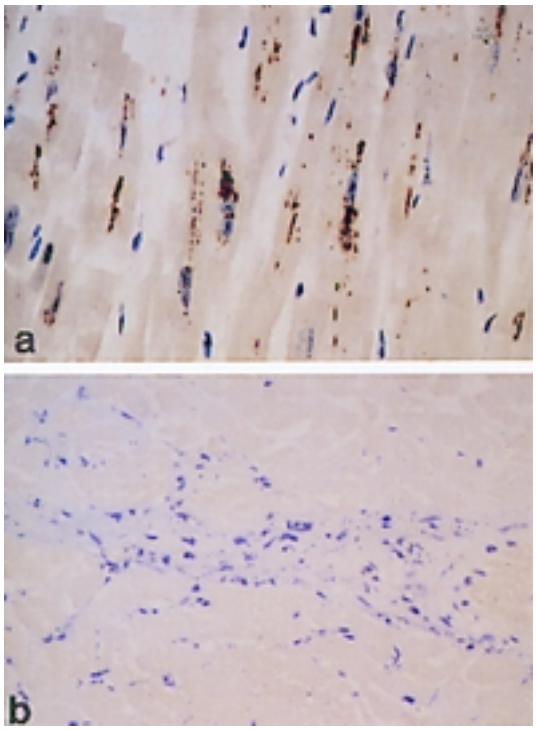

Fig. 2 A representative feature of immuno histochemical staining for *Chlamydia* stress protein（C. HSP-60）.
a. a positive staining：Fig. 2, a
b. a negative staining：Fig. 2, b

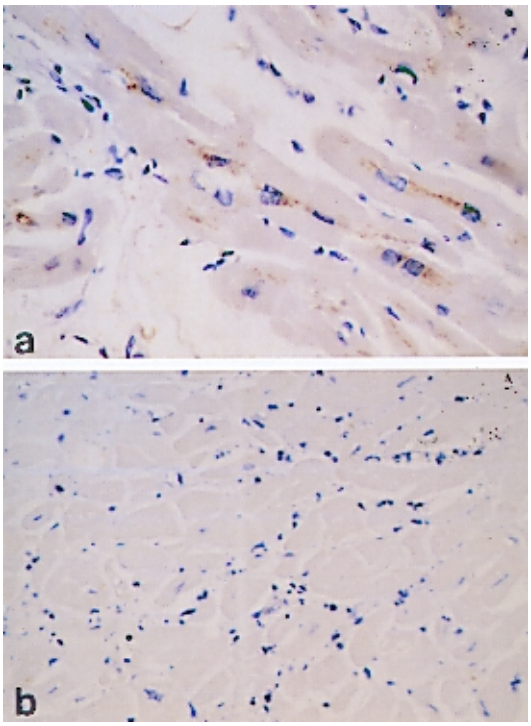

の臨床診断例では 10 例中 2 例（20.0%）が陽性であった.

組織像は心筋層の間に *C. pneumoniae* 感染 macrophage が浸潤しているのが観察され，心筋細胞の壊死や変性部に多く存在しているのが認められた．しかし冠状動脈硬化症に観られる心筋壊死巣や心筋繊維間質の繊維化は強いものではなかった（Fig. 1）.

② C. HSP-60 陽性症例は 20 例中 7 例（35.0%）あった．虚血性心疾患の臨床診断例では 10 例中 6 例（60.0%），それ以外の臨床診断例では 10 例中 1 例（10.0%）が陽性を示した.

組織像では C. HSP-60 陽性の macrophage と *C. pneumoniae* 特異抗体陽性を示した macrophage は比較的よく一致していたが，同一症例内の *C. pneumoniae* によって C. HSP-60 の発色濃度に違いを認め，比較的正常な心筋層に存在している感染 macrophage の発色は薄く，壊死や変性部に存在する感染 macrophage は発色が明確であった（Fig. 2）.

又，*C. pneumoniae* 特異抗体染色陽性症例 11 例中で C. HSP-60 陽性を示した症例は 7 例（63.6%）であった．虚血性心疾患の臨床診断例 9 例中では 6 例（66.7%）で，それ以外の臨床診断例では 2 例中 1 例であった.

又，*Chlamydia* 属特異抗体 CF-2 を用いた染色結果は，虚血性心疾患の臨床診断例では陽性症例が 10 例中 6（60.0%）であった.

それ以外の臨床診断例では 10 例中 1 例であり 9 例は陰性であった. 陽性率は CF-2 染色陽性より RR-402 染色陽性の方が多かったが CF-2 染色陽性例は，ほぼ全例 RR-402 染色陽性であり，結果はよく一致していた．したがって陽性率の差は感度の

Table 1 Characteristics of patients and the results of histochemical staining or heart tissue samples with monoclonal antibodies against *Chlamydia*(CF-2), *Chlamydophila pneumoniae*(RR-402), and *Chlamydia* HSP-60

Patient	Age	Gender	Clinical diagnosis at autopsy	Coronary heart disease at autopsy findings	IHC* of heart tissue samples		
					CF-2	RR-402	C. HSP-60
A.K	84	F	Diabetes mellitus Heart failure	+	+	±	+
K.O	78	M	Myocardial infarction	+	−	+	−
T.C	47	M	Dissociated aortic rapture	+	−	+	−
K.A	84	F	Myocardial infarction	+	+	±	+
J.N	64	M	Myocardial infarction	+	+	+	+
T. I	53	M	Myocardial infarction	+	−	−	−
R.Y	69	M	Diabetis mellitis Myocardial infarction	+	−	+	+
M.M	75	M	Angina pectoris	+	+	+	+
N. I	78	M	Lung cancer	+	+	+	+
Y.U	84	M	Prostatic cancer history of myocardial infarction	+	+	+	−
K.T	68	F	Urinary bladder cancer	−	−	−	−
K.S	49	M	Familial leukoencefalopathy	−	−	+	−
K.Y	68	F	Pneumonia	−	−	−	−
M.S	69	M	Respiratory failure	−	−	−	−
K.T	67	M	Prostatic cancer	−	+	−	−
S.K	66	M	Cervical vertebra injury	−	−	−	−
H.T	68	M	Multiple cancer	−	−	−	−
J.Y	89	M	Cholangio cancer	−	−	+	+
T.M	67	M	Ureter cancer	−	−	−	−
K.A	51	M	ALS	−	−	−	−

*Immunohistochemical staining

差と考えられた．また，CF-2 抗体染色の結果は C. HSP-60 の結果と類似の結果を呈していた．

以上，検索に用いた心筋組織 20 症例の免疫組織化学染色の結果を Table 1 に示す．

考　察

1992 年，Shor ら[7]が冠状動脈硬化巣病変に *C. pneumoniae* の存在を報告してから，*C. pneumoniae* と動脈硬化巣形成との関係が注目されているが，そのメカニズムは解明されていない．

今までのところ，主に動脈硬化巣の macrophage や平滑筋細胞内での *C. pneumoniae* の存在が確認されているだけである[12]．

今回，新たに心筋巣内において *C. pneumoniae* の存在が高頻度で認められることを免疫組織化学染色によって確認した．いままでに全身の各臓器を対象として系統的に *C. pneumoniae* の存在を検討した報告は非常に少ない．Jackson ら[14]は 18 歳から 80 歳の 38 人の剖検例について検討し，心筋組織において冠動脈（34%）と同程度（29%）に *C. pneumoniae* を検出したとしている．彼らは，冠動脈や心筋組織に他の臓器，すなわち肺，肝，稗，骨髄，リンパ節より高率に *C. pneumoniae* を認めることと，*C. pneumoniae* の存在の有無と年齢，性別，基礎疾患，死因と関連がないと結論している．しかし，対象とした剖検例の半数が 50 歳以下であることと，心筋の染色所見の記載が無い．

今回我々は虚血性心疾患の剖検例と他の疾患の剖検例を対象として心筋組織にフォーカスを絞っ

平成13年 7 月20日

て検討した．その結果心筋巣への感染率は虚血性心疾患症例で 90.0% と非常に高率であり，また 60.0% の症例が C. HSP-60 を産生していることが明らかになった．このことは，虚血性の心筋障害の他に，心筋壊死，変性，炎症を起こす大きな要因となっている可能性がある．今まで，*C. peumoniae* 感染症としては呼吸器系疾患が有名であり，さらに最近になって動脈硬化症との関係が注目されているが，今回の結果よりさらに心疾患との関係も注目される．

最近，ヒト心筋特異ミオシン重鎖と 60KD の *Chlamydia* 外膜蛋白の構造相同性による心筋障害も病的因子として注目されている[15]．

Chlamydia が種々のサイトカインの働きによって，持続感染型となり，大型の網様体に変化して C. HSP-60 を持続的に産生することが *in vitro* で証明されている[16]．また，人の動脈硬化巣部位に於いては *C. pneumoniae* と C. HSP-60 が存在することが既に報告され，その病原性への関与が推測されている．今回，我々は初めて心筋組織にも高頻度に *C. pneumoniae* と C. HSP-60 の存在を確認した．しかし，今回の検討では症例数が少なく，*C. pnumoniae* 及び C. HSP-60 の存在と特定の心疾患との関連性を明らかに出来なかった．今後症例数を増やして検討したい．

又，冠状動脈硬化症において急性冠症候群（ACS 群），陳旧性心筋梗塞群（OMI 群），安定型狭心症群（CCHD 群）各群の *Chlamydia* IgA，*Chlamydia* IgG 抗体の陽性率の比較から *Chlamydia* 感染は急性冠症候群（ACS 群）の発症に関係しているとの報告も在るので[17][18]，今後特定の心疾患との関連を明らかにするために細かく組織像に注意して検索を行いたい．呼吸器を経由して感染下 *C. pneumoniae* マクロファージに取り込まれ，動脈硬化による血管崩壊以外にも血液中に入る機会があれば他臓器への感染も考えられる．

持続性感染をしやすい臓器であれば炎症性反応から変性，壊死を引き起こす可能性も充分考えられる．

心筋は肺循環を経て最初に持続性感染しやすい臓器と思われ，*C. pneumoniae* の産生する C. HSP-60 やサイトカインにより直接的に心筋が障害を受ける可能性も考えられる．

なお，更に *C. pneumoniae* の心筋内の存在を確認するために今後，心筋のパラフィン固定組織から PCR により *C. pneumoniae* の確認をしたいと考える．

文　献

1) Grayston JT, Kuo CC, Wang SP, Altman J：A New *Chlamydia psittaci* strain TWAR, isolated in acute respiratory tract infection. N Engl J Med 1986；315：161—8.
2) Grayston JT, Kuo CC, Campbell LA, Wang SP：*Chlamydia pneumoniae* sp. nov, for *Chlamydia* sp strain TWAR. Int J Syst Bacteri ol 1989；39：88—90.
3) Everett KDE, Bush RM, Andersen AA：Emended discription of *Parachlamydiaceae* fam. nov. and *Simkaniaceae* fam. nov. each cont aining one monotypic genus, revised faxo nomy of the family *Chlamydiaceae*, inclu ding a new genus and five new specis, and standards for the identification of organisms. Int J Syst Bacteriol 1999；49：415—40.
4) Grayston JT, Campbell LA, Kuo CC, Mordhorst C, Saikku P, Thom D, *et al*.：A New respiratory tract pathogen *Chlamydia pneumoniae* strain TWAR. J Infect Dis 1990；161：618—25.
5) 尾内一信，金本康生，牛尾光宏：日本における *Chlamydia pneumoniae* とその他のクラミジアの年齢別抗体保有率の検討．感染症誌　1991；65：19—21.
6) Saikku P, Leinonen M, Mattila K, Ekman MR, Nieminen MS, Makela PH, *et al*.：Serological evidance of association of a novel *Chlamydia* TWAR with chronic coronary heart disease and acut myocardial infection. Lancet 1988；II：983—6.
7) Shor A, Kuo CC, Patton DL：Detection of *Chlamydia pnumoniae* in the coronary atheroma plaque. South afr Med J 1992；82：156—62.
8) Kuo CC, Gown AM, Benditt EP, Grayston JT：Dete ction of *Chlamydia pneumoniae* in atherosclerosis by immunocyto chemical tissues strain. Arterioscler Thromb 1993；13：1501—4.
9) Ouchi K, Fujii B, Kanamoto Y, Karita M, Shirai M, Nakazawa T：*Chlamydia pneumoniae* in coronary and iliac arteries of Japanese patients with atheroscl erotic cardiovascular diseases. J Med Microbiol 1998；47：907—13.
10) Ramirez JA and the *Chlamydia pneumoniae* Atherosclerosis Study Group. Isolation of *Chlamydia*

pneumoniae from coronary artery of a patient with coronary atherosclerosis. Ann Intern Med 1996；125：979—82.
11) Campbell LA, O 'brien R, Cappuccio AL, Kuo CC, Wang AP, Stewart D, *et al*.：Detection of *Chlamydia pneumoniae*（TWAR）in human coronary atherectomy tissues. J Infect Dis 1995；172：585—8.
12) Kuo CC, Shor E, Campbell LA, Fukushi H, Patton DL, Grayston JT：Detection of *Chlamydia pneumoniae* in atherosclerotic lesion of coro nary arteries. J Infect Dis 1993；167：841—9.
13) Ouchi K, Fujii B, Kudo S, Shirai M, Yamashita K, Gondo T, *et al*.：*Chlamydia pneumoniae* in athero sclerotic and non-atherosclerotic tissue. J Infect Dis 2000；181：S441—3.
14) Jackson LA, Campbell LA, Schmidt RA, Kuo CC, Cappucio AL, Lee MJ, *et al*.：Specificity of detec tion of *Chlamydia pneumoniae* in Cardiovascular atheroma. Am J Pathol 1997；150：1785—90.
15) Bachmaier K, Neu N, De la Maza LM, Pal S, Hessel A, Penninger JM：Chlamydia infection and heart disease linked through anti geaic Minicry. Science 1999；283：1335—9.
16) Beatty WL, Morrison RP, Byrne GI：Immuno electron microscopic quantitation of diffe rential levels of chlamydial proteins in a cell culture model of persistent *Chlamydia trachomatis* infection. Infect Immun 1994；62：4059—62.
17) Simada K, Mokuno H, Watanabe Y, Sawano M, Satou H, Daida H：Association between *Chlamydia* infection and coronary artery disease in Japanese population. Circulation 98 1998；I-169.
18) Simada K, Mokuno H, Watanabe Y, Sawano M, Iwama Y, Daida H, *et al*.：High prevalence of seropositive antibodies to *Chlamydia*-specific lipopolysaccharide are related to acute coronary syndrome rather than chronic coronary atherosclerosis. Circulation 100 1999；I—719.

Demonstration of *Chlamydophila pneumoniae* and *Chlamydia* Stress Protein, HSP-60 in Heart Muscle Tissue

Sachiko KUDO[1)], Kazunobu OUCHI[2)], Akira ASOU[3)] & Kouichi NAGAO[3)]
Public Health Laboratory of Ciba Prefecture[1)], Department of Pediatrics, Saisei kai Simonoseki General Hospital[2)], Department of Surgical Pathology, Teikyo University of Ichihara Hospital[3)]

There has been much attension to the association between *Chlamydophila pneumoniae* and athrosclerosis since *C. pneumoniae* was demonstrated in macropharges, and vascular smooth muscle cells of atheroma tissues.

There are few data demonstrating whether *C. pneumoniae* is present in other tissues than atherosclerotic tissues. We surveyd samples of heart tissue from 10 patients with ischemic heart disease and 10 patiens with other disease by immunohistochemical staining with monoclonal antibodies against *C. pneumoniae* and *Chlamydia* stress protein 60（C. HSP-60）. In all, 11 out of 20（55.0%）samples were positive for *C. pneumoniae* and 7 out of 20（35.0%）for *Chlamydia* HSP-60. In patients with ischemic heart disease, positive rates were found significantly higher, that is, 9 out of 10（90.0%）were positive for *C. pneumoniae* and 6 out of 10（60.0%）for *Chlamydia* HSP-60. These results indicate the common presence of *C. pneumoniae* in heart tissue in older patients with ischemic heart diseases.

平成13年 7 月20日