Eikenella corrodens と *Streptococcus constellatus* の複数菌感染による急性硬膜下膿瘍の1女児例

[1)]川崎市立川崎病院小児科，[2)]同脳神経外科，[3)]同細菌検査室
中尾　歩[1)]　山下　行雄[1)]　長　秀男[1)]
竹中　信夫[2)]　岡田　京子[3)]　武内　可尚[1)]

（平成13年4月19日受付）
（平成13年7月17日受理）

Key words：　*Eikenella corrodens*, *Streptococcus constellatus*, acute subdural abscess

序　文

Eikenella corrodens は鼻口腔及び消化管の常在菌であるが，稀に頭頸胸部の膿瘍性病変を引き起こすことが近年報告されている．しかし，*E. corrodens* は培地上での発育が非常に緩徐であるため細菌検査で見落とされやすく，その際第1世代セフェムやアミノ配糖体に耐性であることが治療上問題となる．今回我々は，注意深い培養検査の結果，病巣から複数菌感染の起炎菌として *E. corrodens* を検出し得た急性硬膜下膿瘍症例を経験したので報告する．

症　例

症例：10歳，女児．

既往歴：1998年1月上旬から急性副鼻腔炎の診断で近医耳鼻咽喉科に通院中．

家族歴：特記事項なし．

主訴：左眼周囲腫脹．

現病歴：1998年2月5日から左前頭部痛があり，2月6日から左上眼瞼の腫脹が出現した．その後腫脹が増強し，自発痛及び圧痛を伴うようになったため，2月8日に眼窩蜂窩織炎の診断で当院眼科に入院した．入院後 imipenem/cilastatin（IPM/CS）0.5g 静注1日3回投与が開始されたが39℃台の発熱が出現したため2月9日に小児科に転科した．

Table 1　Laboratory findings（Feb 9, 1998）

WBC	15,200	/μl	TP	7.0	g/dl
Stab	3	%	Alb	4.2	g/dl
Seg	76	%	Tcho	167	mg/dl
Baso	2	%	TG	108	mg/dl
Mono	5	%	BS	106	mg/dl
Lymph	14	%	TB	0.7	mg/dl
Hgb	12.0	g/dl	GOT	21	IU/*l*
Hct	37.2	%	GPT	23	IU/*l*
Plt	26.2×10^4	/μl	LDH	465	IU/*l*
PT	65	%	ALP	369	IU/*l*
APTT	41.2	sec	γ-GTP	27	IU/*l*
（Control 30.2 sec）			BUN	17.1	mg/dl
Fibrinogen	2,010	mg/dl	Cr	0.7	mg/dl
IgG	1,367	mg/dl	UA	4.8	mg/dl
IgA	160	mg/dl	Na	145	mEq/*l*
IgM	378	mg/dl	K	4.6	mEq/*l*
C_3	73	mg/dl	Cl	100	mEq/*l*
C_4	39	mg/dl	Ca	10.0	mg/dl
CRP	22.17	mg/dl	IP	4.4	mg/dl
C S F:			CK	39	IU/*l*
WBC	1,300/3				
（N : L＝1050 : 250）					
TP	65.9	mg/dl			
Glu	49.1	mg/dl			
Gram stein	GNR＋ GPS＋				

転科時現症：身長145cm 体重42kg 体温38.5℃．意識清明で会話も正常に可能であったが鼻閉を伴った声で話していた．左眼周囲の発赤，腫脹，

別刷請求先：（〒210-0013）川崎市川崎区新川通12番1号
川崎市立川崎病院小児科　　中尾　　歩

平成13年11月20日

Fig. 1　Clinical Course

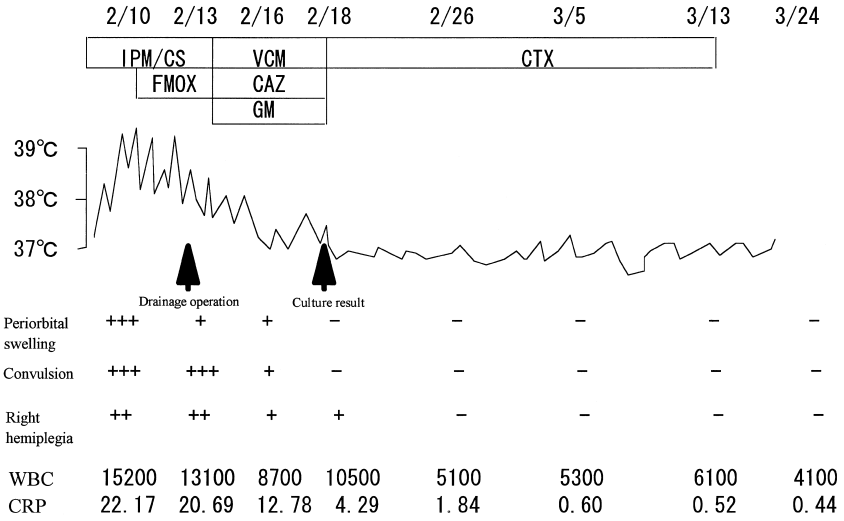

Fig. 2　Brain CT（Feb 10, 1998）

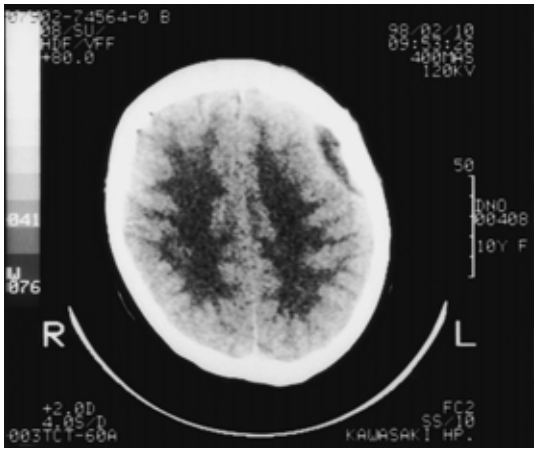

Fig. 3　Enhanced MRI（Feb 13, 1998）

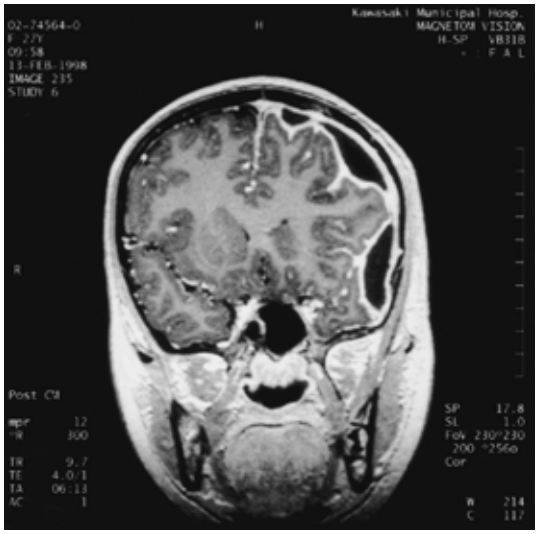

圧痛，熱感は著明であったが咽頭口腔内所見は正常で，頸部リンパ節も有意な腫脹を認めなかった．項部硬直はなく，その他身体所見に異常を認めなかった．

転科時検査成績（Table 1）：好中球優位の白血球増多と CRP 高値を認めた．

転科後経過（Fig. 1）：2 月 10 日から右半身の間代性痙攣が頻発するようになり，構語障害，右顔面麻痺，右半身筋力低下を認めたため頭部 CT を施行したところ（Fig. 2），左頭頂部にレンズ状の低吸収域が認められ，急性硬膜下膿瘍と診断した．同時に行った副鼻腔 CT では左前頭洞の著明な膿貯留を認めた．髄液検査では好中球優位の細胞数増多を認め，グラム染色ではグラム陽性球菌と陰性桿菌を認めたが髄液培養は陰性だった．

この時点で眼周囲の腫脹発赤が軽快傾向を呈していたため内科的治療を継続していたが，その後も発熱が続き炎症反応も改善せず，2 月 13 日の造

Table 2　Results of cultures and MICs（μg/ml）of causative organisms

Specimens	organisms
Drained fluid from frontal sinus	*Eikenella corrodens*
Periorbital subcutaneal abscess	*Streptococcus constellatus*
Subdural abscess	*Eikenella corrodens, Streptococcus constellatus*

	ABPC	CTX	FMOX	IPM	GM	TC	EM
Eikenella corrodens	0.5	＜0.06	0.25	＜0.06	4	0.25	8
Streptococcus constellatus	0.25	0.25	1	＜0.06	16	1	＜0.06

Minimum inhibitory concentration（MIC）was determined as described elsewhere[8]

影 MRI（Fig. 3）で大きく 3 つに分かれた膿瘍形成と midline shift を認めたため，当院脳神経外科で穿頭下膿瘍ドレナージを，同時に耳鼻咽喉科で鼻前頭管開放術を行った．また，腫脹していた左眼周囲が皮下膿瘍を形成していたため穿刺を行った．術後，抗菌薬を vancomycin（VCM），ceftazidime（CAZ），gentamicin（GM）の 3 剤併用に変更して経過観察したところ，2 月 16 日に解熱し CRP の低下傾向を認めた．2 月 18 日に起炎菌が判明し，*E. corrodens* と *Streptococcus constellatus* の複数菌感染による硬膜下膿瘍と診断された（Table 2）．検出された *S. constellatus* がペニシリン低感受性であること，及び髄液内膿瘍内移行を考慮し，cefotaxime（CTX）150mg/kg/日の高用量単剤投与に変更した．2 月 26 日には神経症状は消失し，3 月 13 日の MRI では髄膜肥厚を認めるのみで，硬膜下膿瘍は完全に消失した．CTX 中止後も症状の再燃を認めず，3 月 25 日に退院した．

患児は現在も当科で経過観察中だが正常な中学生生活をしており，明らかな後遺症を認めていない．

考　察

E. corrodens はグラム陰性の短桿菌で，鼻口腔及び消化管の常在細菌であるが，近年，頭頸胸部の膿瘍性病変の起因菌としての報告が相次いでいる[1)~4)]．その際，複数菌感染であることが多く，その相手としては，本症例のように口腔内連鎖球菌の頻度が高いとされている[1)2)]．動物実験で *E. corrodens* を単独で接種しても皮下膿瘍を形成せず，口腔内連鎖球菌と同時に接種すると皮下膿瘍を形成するとの報告[5)]や *in vitro* で *E. corrodens* の存在が連鎖球菌の増菌速度を速めるとの報告[6)]から，両者は互いの感染症成立に関して協調関係にあると考えられており，本症例においてもこのような感染成立機序が働いたものと推測される．

E. corrodens の抗菌薬感受性は一部で β-lactamase 産生株の報告がある[7)]もののほとんどの株は ampicillin に感受性である．その一方でマクロライド，アミノ配糖体，第 1 世代セフェムには耐性であり，抗菌剤の選択には注意を要する．

E. corrodens 感染症診断上の最大の問題点は，その分離同定が非常に難しいことである．至適培養条件は，血液またはチョコレート寒天培地で，5～15% CO_2 存在下 37℃ とされているが，発育は非常に緩徐でコロニーの形成に 48～72 時間を要し，そのコロニーも半透明平坦でしばしば見落とされやすい．実際，本症例でも術中に採取された同じ硬膜下膿瘍膿汁を某大手外注検査会社にも同時に提出したところ，連鎖球菌のみの結果報告であった．膿瘍性病変の起炎菌診断に関しては，*E. corrodens* の可能性も念頭に置いて注意深い分離培養を行うことが肝要であると考えられた．

文　献

1）Suwanagool S, Rothkopf MM, Smith SM, Le Blanc D, Enq R：Pathogenicity of *Eikenella corrodens* in humans. Arch Intern Med 1983；143：2265―8.
2）Joshi N, O 'Bryan T, Applebaum PC：Pleuropulmonary infections caused by *Eikenella corrodens*. Rev Infect Dis 1991；13：1207―12.
3）Arana E, Vallcanera A, Santamarfa JA, Sanguesa C, Cortina H：*Eikenella corrodens* skull infection：

A case report with review of the literature. Surg Neurol 1997；47：389—91.
4）高橋　洋，菊地　暢，徳江　豊，小林隆夫，庄司聡，本田芳宏，他：*Eikenella corrodens* による呼吸器感染症3症例の検討．日化療誌　1998；46：261—5.
5）Robinson JVA, James AL：Some observations on the effects produced in white mice following the injection of certain suspensions of corroding bacilli. Br J Exp Pathol 1975；56：14—6.
6）Young KA, Allaker RP, Hardie JM, Whiley RA：Interactions between *Eikenella corrodens* and ‘*Streptococcus milleri*-group’organisms：possible mechanisms of pathogenicity in mixed infections. Antonie van Leeuwenhoek 1996；69：371—3.
7）Trallero EP, Arenzana JMG, Eguiluz GC, Larrucea JT：β-lactamase-producing *Eikenella corrodens* in an intraabdominal abscess. J Infect Dis 1986；153：379—80.
8）Goldstein EJC, Citron DM, Vagvolgyi AE, Gombert ME：Susceptibility of *Eikenella corrodens* to newer and older quinolones. Antimicrob Agents Chemother 1986；30：172—3.

Acute Subdural Abscess due to Mixed Infection of *Eikenella corrodens* and *Streptococcus constellatus*

Ayumi NAKAO[1)], Hideo CHOH[1)], Yukio YAMASHITA[1)], Nobuo TAKENAKA[2)], Kyoko OKADA[3)] & Yoshinao TAKEUCHI[1)]
[1)]Department of Pediatrics, [2)]Department of Brain Surgery,
[3)]Department of Microbiological Laboratory, Kawasaki Municipal Hospital

Eikenella corrodens is a gram-negative, facultative anaerobic rod that frequently exists as part of normal human flora in the upper respiratory tract and gastrointestinal tract. Recently, *E. corrodens* is reported as a rare causative agent of empyematic lesion.

We report a case of 10-year-old girl with acute subdural abscess. She developed a high grade fever, swelling of the left periorbital area, right sided partial seizure and hemiplegia. Brain CT and MRI showed left parietal subdural abscess. Because intravenous antibiotic therapy was not effective enough and her neurological symptoms progressed, surgical drainage was performed in order to decompress the brain and to determine the causative agents. Through careful bacterial cultures, *E. corrodens* and *Streptococcus constellatus* were detected from the subdural abscess. After the drainage operation and a three week course of appropriate chemotherapy, the abscess completely disappeared and no sequela remained.

〔J.J.A. Inf. D. 75：977～980, 2001〕