臨　床

移動性皮下腫瘤，CT にて多発性肝内低吸収域を認めたウエステルマン肺吸虫の１例

[1]産業医科大学医学部第一内科，[2]同・寄生虫・熱帯医学
竹政　啓子[1]　齋藤　和義[1]　中山田真吾[1]
金澤　　保[2]　田中　良哉[1]

（平成 14 年 1 月 21 日受付）
（平成 14 年 5 月 27 日受理）

Key words：　*Paragonimus westermanii*,paragonimiasis, creeping eruption

序　文

本邦における肺吸虫症としてはウエステルマン肺吸虫症と宮崎肺吸虫症が知られている．その感染経路は淡水産カニの生食，または，肺吸虫に感染した猪肉の生食による場合が多い．今回，移動性皮下腫瘤，胸水貯留，肺内結節影の他，CT 上多発性肝内低吸収域を認めるウエステルマン肺吸虫症を経験した．肝内低吸収域は治療後に消失したことより，ウエステルマン肺吸虫による病変と考えられたが，通常，ウエステルマン肺吸虫は胸腔内への侵入過程で，肝臓を迂回することが多く本例は極めて稀な症例と考えられ，文献的考察を加え報告する．

症　例

N.K　33 歳　女性．

主訴：移動性皮膚腫瘤，乾性咳嗽，微熱．

家族歴，既往歴：特記事項（－），結核（－），喘息（－）．

現病歴：H12 年 10 月中旬に福岡市内の飲食店でモクズガニを生に近い状態で摂食．同月下旬，高熱，腹痛が出現したが，数日で軽快．11 月下旬頃より乾性咳嗽と微熱が持続するようになった．H13 年 1 月より鼠径部，側胸部に圧痛を伴う皮下腫瘤が出現，消長を繰り返したため近医へ入院．移動性皮膚腫瘤，血中好酸球増多，右胸水貯留，CT 上肺内結節影および多発性肝内低吸収域などが認められ，精査加療目的にて 1 月 24 日当院へ紹介入院となる．

入院時現症：身長 149.8cm，体重 40.7kg，体温 36.8℃，脈拍 78/分，整，血圧 90/58mmHg，意識清明．右側胸部，鼠径部に発赤，熱感のない 0.5～1.0cm の皮下硬結を触知．頚部に腫瘤などはなし．両側顎下部に小豆大のリンパ節を触知．心音；正常，呼吸音；右側下肺野で胸膜摩擦音聴取．腹部に腫瘤，圧痛無く，肝，脾は触知しない．四肢にチアノーゼ，浮腫無し．神経学的異常なし．

入院時検査：末梢血液所見では白血球数 9,000/μl，分画では好酸球 48.0% と著明な好酸球増多を認めた．CRP 0.1mg/dl，血沈 12mm/h と正常範囲内であった．血液生化学検査では異常ないが，IgE（RIST）は 451IU/ml と軽度上昇していた．気管支鏡検査及び便検査にて虫卵は検出されなかった．胸水穿刺液中の細胞診にて好酸球は 97.0% と著明に上昇した（Table 1）．画像所見（Fig. 1）：胸部単純 X 線，胸部 CT では右側胸水貯留及び結節影を認めた．腹部 CT では多数の肝内低吸収域を認めた．

別刷請求先：（〒807-8555）北九州市八幡西区医生ケ丘 1―1
産業医科大学第 1 内科学講座
齋藤　和義

Table 1 Laboratory findings on admission

＜ Hematological exam ＞			＜ Biochemical exam ＞			＜ Bronchoscopy ＞		
WBC	9,000	/μl	T.P	7.0	g/dl	BAL	class Ⅰ	egg(−)
seg	35.0	%	Alb	4.0	g/dl	Sponge biospy	class Ⅰ	egg(−)
eos	48.0	%	T.bil	0.6	mg/dl	＜ Pleural fluid ＞		
baso	2.0	%	AST	15	IU/l	Light yellow	turbidity	
lym	12.0	%	ALT	12	IU/l	S.G.	1.033	/μl
mono	3.0	%	BUN	12	mg/dl	WBC	5,800	%
RBC	354×10^4	/μl	Cr	0.6	mg/dl	eos	97.0	%
Hb	11.5	g/dl	Na	143	mEq/l	lym	3.0	%
Ht	34.0	%	K	3.8	mEq/l	glu	87	mg/dl
Plt	21.7×10^4	/μl	Cl	107	mEq/l	prot	4.7	g/dl
＜ Serological exam ＞			Ca	8.8	mg/dl	cytology	class Ⅱ	
CRP	0.1	mg/dl	iP	3.6	mg/dl	Tuberculosis	(−)	
IgE	451	IU/ml	UA	4.1	mg/dl	Bacteria	(−)	
＜ Others ＞			Glu	95	mg/dl			
ESR	12	mm/h						
Aspergilus Ag	(−)							
β glucan	(−)							
No eggs of parasite in stool								

Fig. 1 Chest X ray, Chest & Abdominal CT on admission. The films show pleural effusion, nodular shadow in right upper lung and multiple low density area in liver.

Chest CT

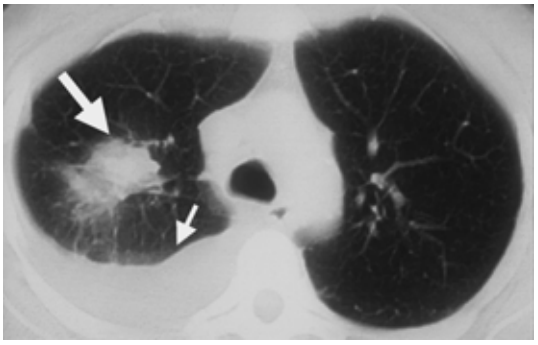

Chest X ray

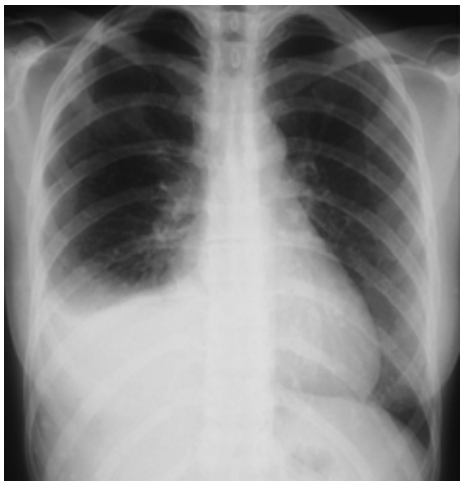

Abdominal CT

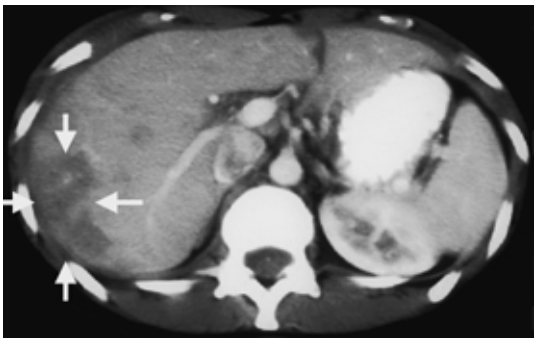

Fig. 2　Clinical course of this case.

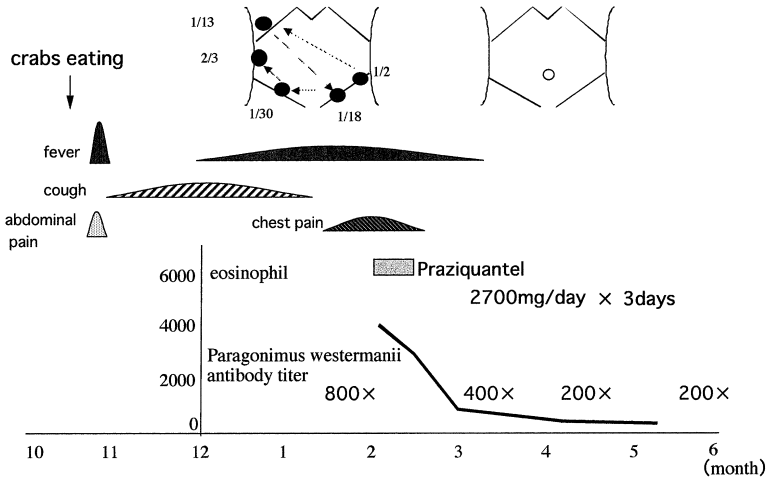

Fig. 3　Immuno-serological test for parasite
The test revealed the infection of Paragonimus westermanii.

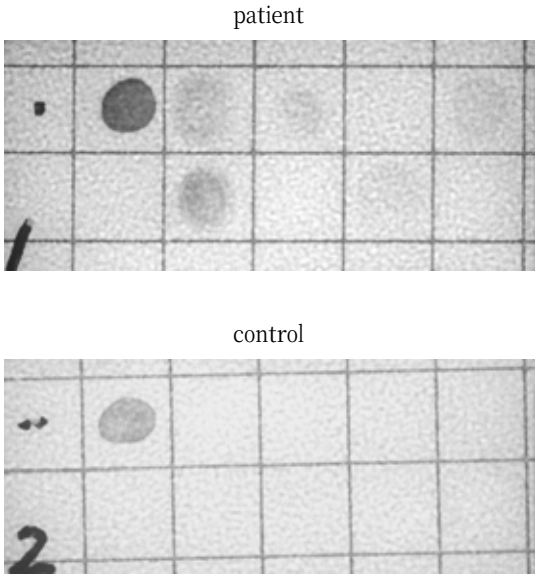

1	2	3	4	5
	6	7	8	9

1. control
2. paragonimus miyazakii
3. Fasciola hepatica
4. Ascaris rumbricoides
5. Toxocara canis
6. P. westermanii
7. Anisakis sp.
8. Dirofilaria larva immitis
9. Shistosoma mansoni

臨床経過（Fig. 2）：本症例の発熱，咳嗽，移動性皮膚腫瘤等の臨床症状，末梢血，胸水中の好酸球増多，血清 IgE の軽度上昇などは，10 月中旬のモクズガニ摂食後より出現しており，寄生虫疾患が最も考えられたため，各種寄生虫に対する血清抗体価（定性）を測定した．Fig. 3 のごとくウエステルマン肺吸虫抗原に強い反応を呈し，また ELISA マイクロプレート法によるウエステルマン肺吸虫抗体価も 800 倍と有意に高値を示し，ウエステルマン肺吸虫症と診断した．2/7 よりプラジカンテル 2,700mg/day を 3 日間投与したところ，それ以降は新たな皮下腫瘤の出現はなく，初発時 5,300/μl と著明高値であった好酸球絶対数は加療後より減少し始め，内服 3 カ月後には正常化した．ま

Fig. 4　Chest CT 3month after administration of praziquantel. It shows no effusion and nodular shadow.

Before treatment（1/25）　After treatment（5/10）

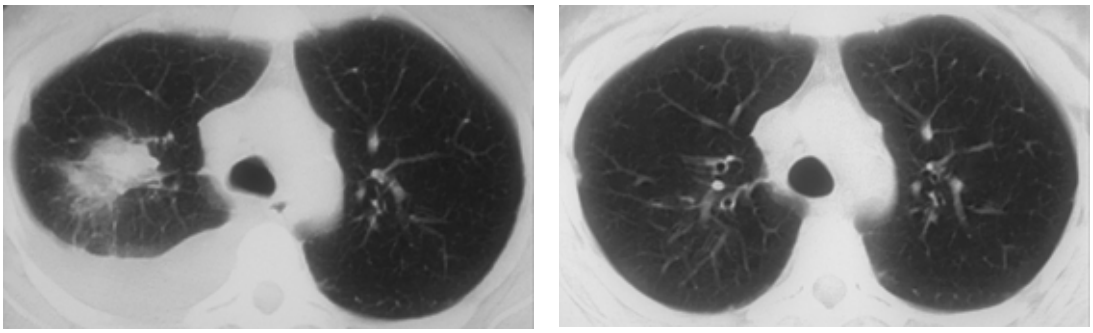

た，同様に経過中，抗ウエステルマン肺吸虫抗体価も徐々に 200 倍まで低下した．さらに，画像所見においても，CT で認められていた肺結節影および多発性肝内低吸収域は完全に消失した（Fig. 4）．

考　察

従来，ウエステルマン肺吸虫に比べ，宮崎肺吸虫は気胸，胸水貯留を来しやすいとされてきた．しかし，近年，気胸や胸水貯留を認めたウエステルマン肺吸虫症が相次いで報告されるようになっている[1)~3)]．本症例の場合も，モクズガニ摂食後約 2 週後に腹痛を伴う発熱，約 6～16 週後に咳嗽，胸痛等の胸部症状と共に胸水貯留や肺内結節が出現，約 10 週頃より移動性皮膚腫瘤を認めるようになり，一見，宮崎肺吸虫を思わせる臨床経過を示した．

一般には，本邦でのウエステルマン肺吸虫の感染経路は，第 2 中間宿主である淡水産カニ（サワガニ，モクズガニ）に寄生するメタセルカリアや待機宿主である猪の筋肉内に移行した幼虫を生食，あるいは不完全調理の際に経口摂取することによる．移行経路は，摂取されたメタセルカリアが小腸内で脱嚢し，腸粘膜に侵入後，腹腔内に穿通，腹壁筋肉内に侵入する．感染約 1 週後に腹腔内に再度脱出し，横隔膜を穿通して胸腔内に入り，さらに肺実質内に侵入して定住し成虫となる．肺内では虫嚢が形成され，その中で成熟して感染後約 60～80 日より産卵する[4)~5)]．本症例の臨床症状の時系的推移は，このウエステルマン肺吸虫の発育史と極めて合致している．

一方，ウエステルマン肺吸虫は生体内を移行する過程で，腹腔，胸腔，心嚢，大網，腹壁の皮下，さらには胸腔から血管周囲の軟組織を経て脳・眼窩に認められることがある．本症例にて見られた腹壁皮下腫瘤は，腹壁筋内に侵入した幼虫が再び腹腔内に戻らず，幼虫あるいは未成熟虫のまま皮下を移動する際に生じる．ウエステルマン肺吸虫による皮下爬行の報告は少なく，本邦では 6 例のみの報告である[3)6)~10)]．なお，本症例では成虫の虫嚢によると考えられる胸部結節影の出現後にも，皮下移動性病変を認めている．一度肺内に侵入し虫嚢を形成した虫体が再び皮下へ移行して爬行するとは考えにくく，複数の肺吸虫が感染して肺，皮膚，肝などに多彩な病変を形成したものと考えられた．

ウエステルマン肺吸虫のメタセルカリアが腹腔内から胸腔内に移動する間，肝臓を迂回する侵入経路が主であるが，本症例で認められた肝臓内の低吸収域は皮下腫瘤，胸痛，咳嗽などの出現時期と一致しており，治療後消失していることからウエステルマン肺吸虫の肝内通過によるものと考えられる．宮崎肺吸虫や大平肺吸虫のラットへの寄生においては，肝臓は移行経路と考えられているが[11)12)]，ウエステルマン肺吸虫では肝臓を吸虫が経由した報告例は無く，本症例はウエステルマン肺吸虫幼若虫が肝臓内を通過することを示した極

めて貴重な症例である．ウエステルマン肺吸虫の治療には，従来ビチオノールが用いられていたが，投与期間も長くかつ，副作用としての消化器症状もかなり強かったため，現在では製造中止され入手不可である．代わって，最近は投与回数も少なく，副作用も少ないプラジカンテルの使用頻度が高い[13]．プラジカンテルの標準的投与量は 70〜75 mg/kg/day 分 3, 3 日間であり，本症例においても 70mg/kg/day（1 日量 2,700mg）3 日間を投与したところ特に副作用を認めることなく著効した．以上，モクズガニ摂食後に胸水貯留，移動性皮下腫瘤，CT 上肝内低吸収域を認めたウエステルマン肺吸虫症の 1 例を経験した．ウエステルマン肺吸虫症での肝病変の既報は少なく，本症例では治療後に肝内低吸収域が消失したことより，肝内移行を示唆し得る稀な症例であり報告する．

文　献

1）陶山久司，鰤岡直人，仲田教子：血性胸水をきたしたウエステルマン肺吸虫症の 1 例．鳥取医学雑誌　1997；25：47—51.

2）岡田雅彦，林　克敏，辻　芳郎：気胸・胸水貯留をきたしたウエステルマン肺吸虫症の 1 例．小児感染免疫　1992；4：149.

3）水城まさみ，美藤恵子，宮崎英士，津田富康：移動する皮下腫瘤が先行し 8 カ月後に胸水貯留をきたしたウエステルマン肺吸虫症の 1 例．日胸疾会誌　1992；30：1125—30

4）Yokonaga M, Yoshimura H, Sano M, Okura T, Tsuji M：The route of migration of the larvae of *Paragonimusu westermanii* in the final hosts. Journal of Parasitology 1962；48：525—31.

5）Kanazawa T, Hata H, Kojima S, Yokogawa M：*Paragonimusu westermanii*：A comparative study on the migration route of the diploid and triploid types in the final hosts. Parasitology Research 1987；73：140—5.

6）鈴木俊夫，谷　重和，石田和人，大森康正，菅原道義，坂西昭夫：秋田県で見出された肺吸虫症の皮下寄生例．寄生虫学雑誌　1978；27：91—6.

7）富田弘志，武尾　剛，副島佳文，池田重成，芳賀英章，佐藤　聡，他：好酸球性髄膜炎，気胸，胸水，皮下腫瘤を呈したウエステルマン肺吸虫症の 1 例．日胸疾会誌　1987；46：296—301.

8）Ogata K, Miyagi T, Inoue S, Imai J, Nawa Y：Cutaneous Paragonimiasis. Jpn J. Parasitol 1990；39：63—6.

9）永井　隆，大塚俊夫，平井和光，岩下明徳，勝呂徹：皮下寄生を伴ったウエステルマン肺吸虫症の家族例．西日本皮膚科　1989；51：1029.

10）三浦芳子，岡本壽男：移動性皮下腫瘤で発見されたウエステルマン肺吸虫症．西日本皮膚科　2000；62：414—5.

11）横川宗雄，辻　守康，荒木国興，野本智行：Evans-blue 法による宮崎肺吸虫のラット体内移行経路について．寄生虫学雑誌　1964；13(suppl)：323.

12）大倉俊彦：大平肺吸虫（paragonimusu ohirai Miyazaki, 1939）の終宿主体内における発育に関する研究．第 1 編　ラット体内における移行経路について．寄生虫学雑誌　1963；12：57—67.

13）神崎哲人，田中　真，野崎忠信，金澤　保，小林仁，横川宗雄，他：ウエステルマン肺吸虫症の初期臨床像，皮内反応の陽転時期及びプラジカンテルの有効性の検討．日胸疾会誌　1985；23：368—74.

A Case of Paragonimiasis Westermanii Complicated with Migrating Subcutaneous Induration and Multiple Involvements in the Liver

Hiroko TAKEMASA[1], Kazuyoshi SAITO[1], Shingo NAKAYAMADA[1],
Tamotsu KANAZAWA[2] & Yoshiya TANAKA[1]
[1]The First Department of Internal Medicine
[2]Department of Parasitology and Tropical Public Health, University of Occupational and Enviromental Health, School of Medicine, Kitakyushu, Japan

A 33-year-old female was admitted to a hospital with chief complaints of abdominal pain, fever, cough and migrating subcutaneous induration. She had consumed half-cooked crabs 3 months ago. On admission, a mass in the abdominal wall, pleural effusion, a nodular shadow in the right upper lung on the chest X-ray and multiple low density areas in the liver on CT. Peripheral blood examination disclosed marked eosinophilia（5,300/mm^3）. Although we failed to detect any parasite eggs in stool, sputum and bronchogenic secretion, the immuno-serological test for parasites revealed an infection of paragonimus. Oral administration of praziquantel resulted in the disappearance of nodular shadow in the right upper lung, multiple low density areas on CT as well as migrating subcutaneous indurations. Migration of *Paragonimus westermanii* larvae to liver is known to be uncommon. Thus, the present case indicates an alternate migration route of the *Paragonimus westermanii* in humans.

〔J.J.A. Inf. D. 76：594～599, 2002〕

平成14年 8 月20日