Salmonella enteritidis による脛骨骨髄炎
―症例報告と日本人サルモネラ骨髄炎症例の文献的検討―

[1)]西神戸医療センター小児科，[2)]整形外科
松原　康策[1)]　田原佐知子[1)]　片山　武史[2)]
仁紙　宏之[1)]　針谷　秀和[1)]　由良　和夫[1)]

（平成 15 年 1 月 27 日受付）
（平成 15 年 4 月 8 日受理）

Key words：　*Salmonella enteritidis*, osteomyelitis, review

序　文

サルモネラ菌による感染症は，通常以下の 5 つの病態に分けられる[1)2)]．1）胃腸炎型，2）保菌型，3）感染巣を持たない菌血症型，4）腸チフス型，5）腸管外局所病変型である．局所病変型のひとつに骨髄炎がある．近年サルモネラ感染症の中で，*Salmonella enteritidis* による胃腸炎の報告が増加している[3)]．しかし，同菌による腸管外局所病変の報告は極めて少ない．今回我々は，*S. enteritidis* による脛骨骨髄炎と足関節炎を発症した 4 歳の女児を経験した．この症例の臨床経過を呈示するとともに，日本人サルモネラ骨髄炎症例に関する文献的検索を加え，比較検討したので報告する．

症例報告

症例：4 歳，女児．

既往歴・家族歴：特記すべきことなし．

現病歴：入院 9 日前から，発熱・右下肢痛・跛行があった．近医小児科を受診し cefdinir を投与されるが軽快せず．入院 6 日前から下痢・腹痛も加わった．入院 2 日前 WBC 12,900/μl，CRP 19.0 mg/dl を指摘されて他院に入院した．Clindamycin を点滴投与されるが発熱・右下肢痛は改善せず，当院小児科に転院する．生卵を発症数日前に食べていた．

別冊請求先：（〒651-2273）神戸市西区糀台 5―7―1
西神戸医療センター小児科　松原　康策

入院時診察所見：発熱 39.5℃，脈拍 120/分，体重 15.8 kg．右足関節から脛骨遠位端にかけて，腫脹・熱感・激しい痛みがあり，歩行不能．口腔内，胸部に異常なし．腹部は全体に圧痛あり，反挑痛なし．腸蠕動音亢進．肝脾腫なし．表在リンパ節腫脹なし．

入院時検査所見：WBC 16,300/μl（seg 50.5%，stab 16.5%），CRP 15.6 mg/dl，ESR 98/128mm（1 hr/2 hr），T-Bil 0.5 mg/dl，GOT 28 IU/*l*，GPT 28 IU/*l*，LDH 272 IU/*l*，ALP 503 IU/*l*．

画像所見：1）単純 Xp：入院時，骨破壊像なし，骨膜反応なし．第 9 入院病日，骨膜反応と脛骨遠位端に透亮像を認めた．2）Magnetic resonance image（MRI）：入院時，右脛骨中央部から遠位端にかけて，T_1 強調画像で low intensity，T_2 強調画像で high intensity area を認めた．また，足関節内にも，T_2 強調画像で extremely high intensity の貯留液を認めた．3）Scintigraphy：99mTc-methylene diphosphate による骨シンチで，右脛骨遠位端に集積を認めた．

入院後経過（Fig. 1）：上記の臨床症状と検査所見から急性細菌性脛骨骨髄炎・足関節炎と診断し，panipenem / betamipron（PAPM / BP，500mg×3/日）による治療を開始した．翌日整形外科で足関節を穿刺し，混濁した関節液を吸引した．第 3 日入院病日に関節液培養から，*S. enteritidis*

Fig. 1　Clinical course.
ABPC, ampicillin, CTX；cefotaxime, FOM；fosfomycin, PAPM/BP；panipenem/betamipron.

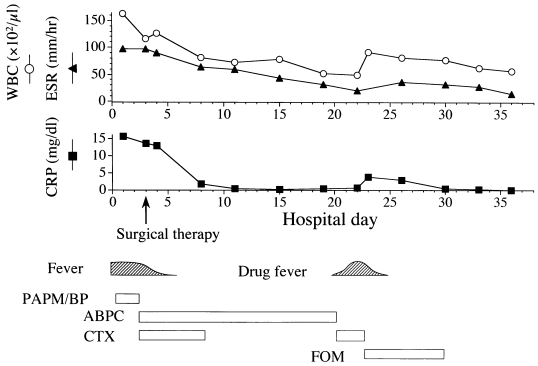

が分離され，抗生物質を ampicillin（ABPC）と cefotaxime（CTX）（各 1 g×4/日）に変更した．しかし，その翌日になっても臨床症状の改善はなく，検査上も WBC 12,700/μl，CRP 12.7 mg/dl，ESR 90 mm/hr と軽快傾向少ないため，関節鏡視下の足関節洗浄，drainage tube の設置，骨髄腔内への ABPC，CTX 投与を実施した．これらにより第 6 入院病日には解熱した．第 8 入院病日には WBC 8,200/μl，CRP 1.8 mg/dl，第 11 入院病日には WBC 7,300/μl，CRP 0.4 mg/dl と検査値の改善を見た．第 18 入院病日から，抗生物質アレルギーによる発熱が出現したため，fosfomycin（FOM，1g×4/日）に変更し，第 28 入院病日まで継続して中止した．発症後，1 年 6 カ月が経過するが再発を認めない．

細菌学的検査：関節穿刺液と術中骨髄吸引液から，*S. enteritidis* が分離された．MIC：ABPC；0.5 μg/ml，piperacillin，cefazolin；各 2，CTX，cetriaxone，cefpirome；各 0.063，PAPM/BP；0.125，FOM；≦1，levofloxacin；≦0.125，chloramphenicol（CP）；4. 入院時の血液培養，便培養は陰性．

考　察

サルモネラ感染症のうち骨髄炎の発症率は 0.76% と極めて稀である[2]．また，サルモネラ菌が骨髄炎起炎菌に占める割合も，海外では 1% 以下と報告されている[1)4)]．我が国では症例報告[5)~24)]が散発的にされてきたのみで，正確な頻度は不明である．今回の経験を契機に我々は，本症例の位置付けと日本人サルモネラ骨髄炎の全体像を把握する目的で文献を検索し，臨床 profile をまとめた（Table 1）．国内論文は医学中央雑誌を，海外論文は MEDLINE（ともに 1966 年以後）を利用し，検索した論文[2)~24)]中の引用文献の症例と当症例も加え，合計 36 例で検討した（Table 1）．

本症例は *S. enteritidis* による脛骨骨髄炎であった．同菌による過去の日本人症例は 40 歳男性，第 4 肋骨発症の 1 例[13]のみで，本邦では極めて稀な起炎菌であった（Table 1）．一方，海外では Cohen ら[1]が 150 例中，*S. typhimurium*（n＝32），*S. typhi*（21）についで第 3 位（14），Ortiz-Neu ら[4]は 34 例中 *S. typhimurium*（11）についで第 2 位（9）と報告している．1990 年以後我が国で分離されるサルモネラ（部位を特定せず）血清型は，*S. enteritidis* が最も多い[3]．これに伴い今後骨髄炎症例も増加するかどうかに注意を要する．

本症例が化膿性足関節炎を合併したことも特徴として挙げられる．関節炎の合併の頻度は，日本人症例（Table 1）では，本症例も含めて 3 例[12)23)]（8%）と少ない．Cohen らの review[1]でも，13/150（9%）とほぼ同様の頻度と報告している．一般に，関節炎の合併例は外科的介入を必要とすることが多く，その診断は重要である．骨髄炎のみならず，隣接する関節炎や周囲膿瘍の確認には，MRI が極めて有用である[25]．我々も入院当初から，足関節炎の合併を診断し，内科的治療に反応が乏しかったため，外科的治療を併用して臨床症状の速やかな改善を見た．

サルモネラ骨髄炎の診断については，第一に，喫食歴と海外渡航についての問診が重要である．本症例でも鶏卵由来の感染の可能性があったが，前医で便培養を実施せず抗生物質が投与されたためその証明はできなかった．過去には，乾燥イカ菓子（起炎菌は *S. oranienburg* と *S. chester*）による骨髄炎[22)23)]や，南アジア渡航歴者の発症[8)16)]が報告されている．次に MRI，骨シンチが感度・特異度ともに高い診断手段である[25]．両者とも発症 24～48 時間以内に異常所見を確認できる．確定診断はサ

Table 1　Clinical profiles with Salmonella osteomyelitis in 36 Japanese patients

Clinical features		Laboratory data and outcome	
Method of diagnosis		WBC（/μl）	10,087 ± 4,493（n=31）
Bone culture	27	ESR（mm/hr）	53.8 ± 34.1　（n=26）
Blood culture	5	Positive（＞0.5 mg/dl）　CRP	24（n=31）
Abscess culture	4	Positive blood cultures	5（n=19）
Joint culture	2	Positive stool cultures	4（n=20）
MRI	12	Positive urine cultures	0（n=10）
Scintigraphy	19	Organisms	
Mean age	29（range, 1—79 yr）	*S. typhi*	8
Sex	20 male, 16 female	*S. choreraesuis*	3
Interval from onset to admission*	1 d—55 yr（median, 1 mo）	*S. thompson*	3
Predisposing conditions		*S. oranienburg*	3
History of enteric fever	5	*S. paratyphi A*	2
Diabetes mellitus	2	*S. paratyphi B*	2
Systemic lupus erythematosis	1	*S. montevideo*	2
Gaucher disease	1	*S. enteritidis*	2
Moyamoya disease and Perthes	1	*S. chester*	2
Post-trauma	1	*S. typhimurium*	1
Post-intramedullary nailing	1	*S. braendrup*	1
Adnexitis after abortion and curretage	1	*S. sandiego*	1
Related factors		Untyped（group B1）	1
Ingestion of contaminated food	3	（group C）	1
Stay in South Asia	2	（group D1）	1
Signs and symptoms		（H1）	1
Local bone pain	33	（O9）	1
Fever	21	X-ray changes	
Diarrhea	4	Destruction of bone	25
Bones affected		Sclerosis	12
Tibia	9	Periosteal reaction	4
Femur	5	Pathological fracture	1
Vertebra(e)	5	Sequestrum	1
Sterunum	3	Complications	
Calcaneus	3	Soft tissue abscess	4
Rib	3	Arthritis	3
Pelvic bone	3	Paraverteral abscess	3
Fingers	2	Ankylosis	2
Radius	2	Tenosynovitis	1
Fibula	1	Therapy	
Skull	1	Medical+Surgical	29
Humerus	1	Medical alone	6
Not defined: hip joint	1	Surgical alone	1
Affected bone number		Final outcome	
1 bone	29	Cured without relapse	25
2 bones	4	Relapsed	9
3 bones or more（3, 5, 12; 1 each）	3	Died	0

*In case with relapse, interval was counted from onset of the first episode to the final admission.

ルモネラ菌の分離[1)4)25)]が必須である．分離部位は，直接感染巣の培養が最も陽性率が高い（Table 1, 27/36）．サルモネラ骨髄炎では菌血症や胃腸炎の合併も頻度が高いため，血液培養と便培養は必要である[1)4)]．日本人症例の検討（Table 1）では前者が 5/19（26%），後者が 4/20（20%）と，海外からの報告（血培で 30～68%，便培で 16～45%[1)4)]）と比較して低値であった．これには，抗生物質投

与後の検査例や慢性症例の割合が多かったことが原因として推測される．

通常サルモネラ骨髄炎は，背景疾患や関連因子を有することが多い[1)4)]．今回の症例は，背景疾患のない健康小児であった．日本人症例の背景疾患では，腸チフスの既往（n＝5），糖尿病（2），手術既往（2），systemic lupus erythematodes（1），があるが，これらは全て成人例であることが特徴である．一方小児については，海外では鎌状赤血球貧血症の合併例が多数を占めるが[1)25)]，同疾患が皆無に近い我が国の小児では背景因子がないことが多い．

治療については，抗生物質投与が第一義である．本症例で使用した薬剤の感受性は全て感性であった．しかし，近年耐性菌の増加が指摘されており，耐性率は CP で 5.3%，ABPC で 5.1% であった[3)]．通常，第 3 世代セフェムまたはキノロン系薬剤（成人）の 4〜6 週間投与が推奨されている[1)25)]．今後とも薬剤感受性の変化には注意を要する．急性期の外科治療の適応は，他の起炎菌と同様に 1）抗生物質による治療に 2〜3 日以内に反応しない，2）骨膜下や周辺組織に膿瘍を形成し何らかの圧迫症状の出現，3）深部関節炎の合併，などが挙げられる[1)25)]．我々の症例では 1）3）の適応により発症 3 日目に関節液の drainage と洗浄を実施し，これを契機に急速に回復した．邦人例（Table 1）では 30/36（83%）と，海外 review（45%）[1)]と比較して外科的治療の比率は高かった．これには，診断・治療開始の遅延例や抗生物質不応例（感受性菌であっても）が多かったことが原因と推測された．

文　献

1）Cohen JI, Bartlett JA, Corey GR：Extra-intestinal manifestations of salmonella infections. Medicine 1987；66：349—88.

2）Saphra I, Winter JW：Clinical manifestations of salmonellosis in man. An evaluation of 7779 human infections identified at the New York Salmonella center. N Engl J Med 1957；256：1128—34.

3）松下　秀，山田澄夫，関口恭子，楠　淳，太田建爾，工藤泰雄：東京において最近 5 年間（1990 年〜1994 年）に分離された国内及び輸入事例由来サルモネラの血清型と薬剤耐性．感染症誌 1996；70：42—50.

4）Ortiz-Neu C, Marr JS, Cherubin CE, Neu HC：Bone and joint infections due to *Salmonella*. J Infect Dis 1978；138：820—8.

5）武田雄一，沼田俊三，山形尚正，阿保　優：チフス性頭蓋骨骨髄炎の 1 例．臨床雑誌外科　1967；29：1714—7.

6）上松一郎，久掘周治郎，吉見　博，加藤光二，桶谷純也，綿谷一知，他：腰椎骨髄炎を伴った Salmonella montevideo 敗血症の 1 例．診断と治療 1969；44：166—70.

7）中島光生，野々口青史，藤沼　彰，大野藤吾：Salmonella 骨髄炎を伴った Gaucher 病の 1 例．関東整災誌　1979；10：315—8.

8）内倉長造，石井良章，大野高也，林　光俊，西野敏温，河路　渡：*Salmonella typhi* を起炎菌とする脛骨骨髄炎の 1 例．整形外科　1991；42：945—8.

9）生田進一，藤田久夫，竹内一喜，三井俊博，後藤義人，萩野哲也：Salmonella typhi による大腿骨骨髄炎の 1 例．臨整外　1991；26：213—5.

10）大山正瑞，国分正一，樫本　修，小澤浩司，桜井実，成田雅治：MRI が診断に有用であったサルモネラ骨髄炎の 1 症例．東北整災紀要　1991；35：234—6.

11）国分一正，小林明正，西村明人，南澤育雄，糸満盛憲：*Salmonella* による脛骨骨髄炎の 1 例．関東整災誌　1994；25：60—3.

12）金　英雄，山内裕雄，野沢勝彦，長谷川徳夫，西浦高志：足関節に波及したサルモネラ菌による脛骨骨髄炎．関東整災誌　1994；25：64—7.

13）石和直樹，青山法夫，宮崎卓哉，飯島京太，今田敏夫，松本昭彦：サルモネラによる肋骨骨髄炎の 1 例．日胸外会誌　1994；42：101—4.

14）森田多哉，藤井保寿，関　隆夫，北川秀機，高橋美徳：*Salmonella paratyphi* B を起炎菌とした上腕骨骨髄炎の 1 例．整形外科　1994；45：86—7.

15）常泉吉一，永瀬譲史，板橋　孝，勝見　明，山中一：MRI が有用であった腸骨骨髄炎の 1 例．臨整外　1996：31：887—90.

16）林　俊一，松田英樹，乗上　啓，北　輝夫，桑野浩吉，阪上賀洋：*Salmonella paratyphi* A 脊椎炎の 1 例．整形外科　1997；48：1725—8.

17）Taniguchi Y, Nomura K, Tamaki T：Free vascularized fibular graft in the treatment of Salmonella typhi osteomyelitis of the distal radius. J Reconstr Microsurg 1998；14：13—6.

18）伊藤正明，森本修平，村瀬研一，大野藤吾：悪性腫瘍と鑑別を要したサルモネラ起炎菌の Brodie 膿瘍の 1 例．整・災外　1998：41：181—4.

19）馬場賢治，古江幸博，金澤洋介，酒井昭典，鶴上浩，中村利孝：Salmonella sandiego による踵骨骨髄炎の 1 例．整・災外　2000；43：857—60.

平成15年 7 月20日

20）鈴木清高，岩田晶子，岩田秀樹：サルモネラ腸骨骨髄炎の１例．小児科臨床　2000；53：2000―8.
21）栃木亮太郎，石井佐織，宮路　太，國吉一樹，丸太哲郎，今野　鎮，他：サルモネラ O9 群による坐骨骨髄炎の女児例．埼玉県医学会雑誌　2000；35：6―9.
22）Akiba T, Arai T, Ota T, Akiba K, Sakamoto M, Yazaki N：Vertebral osteomyelitis and paravertebral abscess due to Salmonella oranienburg in a child. Pediatr Int 2001；43：81―3.
23）芳賀信彦，滝川一晴，今井一博，藤田邦彦，中村茂，他：ヘモグロビン異常症のない小児に生じたサルモネラ骨髄炎．日小整会誌　2001；10：1―5.
24）徳山良之，近藤啓司：サルモネラ属による胸骨骨髄炎の１例．中部整災誌　2002；45：225―6.
25）Lew DP, Waldvogel FA：Osteomyelitis. N Engl J Med 1997；336：999―1007.

Salmonella enteritidis Osteomyelitis of the Tibia―A Case Report and Review of Literature on Salmonella Osteomyelitis of Japanese Patients―

Kousaku MATSUBARA[1)], Sachiko TAHARA[1)], Takeshi KATAYAMA[2)], Hiroyuki NIGAMI[1)], Hidekazu HARIGAYA[1)] & Kazuo YURA[1)]
Departments of [1)]Pediatrics and [2)]Orthopedics, Nishi-Kobe Medical Center, Kobe, Japan

We described a rare case of *Salmonella enteritidis* osteomyelitis of the tibia combined with arthritis of the ankle joint. A 4-year-old, otherwise healthy girl was hospitalized with 9-day history of fever, left leg pain, and diarrhea. On admission, her left lower leg and ankle were markedly reddened and swollen. Laboratory examinations disclosed a WBC of 16,300/μl and a C-reactive protein of 15.6 mg/dl. A T_2-weighed magnetic resonance image of the leg depicted a high intensity area around the left distal tibia and an extremely high intensity fluid in her left ankle joint, leading to our diagnosis of purulent osteomyelitis of the tibia and arthritis of the ankle joint. *Salmonella enteritidis* was isolated from ankle joint fluid and later aspirated bone marrow of the tibia, but not from blood or stool. Because of poor response to intravenous treatment with panipenem/betamipron for 2 days, she underwent drainage and washing of the joint fluid, and intramedullary administration of cefotaxime and ampicillin. She completely recovered without sequelae following treatment with sensitive antibiotics for 4 weeks in total. There has not been any relapse for more than 1.5 years.

The authors also bibliographically surveyed the literature published from 1966 to 2002 and found 35 Japanese patients with Salmonella osteomyelitis. The present patient was the second case caused by *Salmonella enteritidis* in Japan. Septic arthritis is a rare complication, accounting for only 8% of the patients. Since *Salmonella enteritidis* has been a leading serotype among human isolates of Salmonella species during the past decade, it whould be warranted to determine whether osteomyelitis due to this organism is likely to increase.

〔J.J.A. Inf. D. 77：516～520, 2003〕