RT-PCR 法にて気管支肺胞洗浄液から迅速診断し得た成人麻疹肺炎例

医療法人健仁会有川呼吸器科医院
有川　圭介　　有川　俊二　　有川　憲蔵

（平成 15 年 3 月 26 日受付）
（平成 15 年 4 月 15 日受理）

Key words：　measles, pneumonia, bronchoalveolar lavage, RT-PCR

序　文

麻疹は，麻疹ウイルスによって引き起こされる急性熱性発疹性の強い感染力を有する伝染病である．麻疹は成人発症では一般的に種々の合併症を呈し重症化する傾向があるといわれている．麻疹の予後は肺炎を合併した場合は致死率は 36[1]～60%[2]と著しく不良であることが知られている．しかし近年積極的に胸部 CT 撮影を行えば成人麻疹例には高率に肺炎を合併していることが報告されている[3)4)]．今回，我々は胸部 CT で肺炎像を認め，RT-PCR 法にて気管支肺胞洗浄液（BAL）から迅速診断し得た麻疹肺炎の症例を経験したので報告する．

症　例

患者：32 歳，女性，主婦．

主訴：咳嗽，発熱，全身倦怠感．

喫煙歴：1 日，10 本，15 年間．

既往歴：麻疹ワクチン接種および麻疹罹患歴なし．

家族歴：特記すべき事なし．

現病歴：平成 15 年 1 月 1 日より発熱が出現し，1 月 3 日に近医を受診．感冒薬を処方され，一旦軽快したが，1 月 6 日から高熱と全身倦怠感や咳嗽が強くなり，全身に小丘疹も出現し 1 月 8 日に精査加療目的で入院となった．

入院時現症：体格は中等度（身長 153cm，体重 44 kg），体温 37.4℃，脈拍数 100/分・整，血圧 142/96mmHg，眼結膜に充血，口腔内に Koplik 斑と咽頭発赤，頸部，腋下部，鼠径部に表在リンパ節腫脹と顔面，体幹部，四肢に麻疹様の小丘疹を認めた．胸部聴診で両肺野にて軽度 wheeze を聴取し，腹部および神経学的所見に異常を認めなかった．

検査成績（Table 1）：末梢血では血小板の減少と異型リンパ球が 11% みられた．生化学検査では LDH，CPK および CRP の高値を認めた．また動脈血液ガス分析（room air）では PaO_2 56 Torr と著明な低酸素血症を認めた．

胸部 X 線所見（Fig. 1）：両側肺に気管支炎様の線状影と多発性の斑状影を認めた．

胸部 CT 所見（Fig. 2）：両側肺に小葉中心性の粒状陰影を伴うスリガラス影，細気管支壁の肥厚，小葉間隔壁の肥厚と縦隔・肺門リンパ節腫脹を認めた．

気管支鏡所見（Fig. 3）：入院翌日（1 月 9 日）に施行した気管支内視鏡では気管支粘膜の発赤，腫脹および黄白色の粘液性痰を認めた．肺炎局所（右 S^4）より採取した BAL 所見（Table 2）では総細胞数と好中球，リンパ球分画の増多を認め，RT-PCR 法で麻疹ウイルス RNA を検出した．（遺伝子診断は SRL に依頼した．）

別刷請求先：（〒885-0012）宮崎県都城市上川東 1―27―6―1
医療法人健仁会有川呼吸器科医院
有川　圭介

平成15年 7 月20日

Table 1　Laboratory findings on admission

Hematology		Serology	
WBC	8,600 /μl	CRP	8.2 mg/dl
Neut	82.20 %	IgE（RIST）	151 IU/ml
Mono	1.30 %	ASO	123 IU/ml
Eos	0.30 %	ASK	×20
Baso	1.20 %	Mycoplasma pneumoniae（PA）	×320
Lym	4.00 %	Clamydia pneumoniae IgG	2.26（＋）
Aty-Lym	11 %	Clamydia pneumoniae IgA	1.35（＋）
RBC	411×10^4 /ml	Viral antibodies	
Hgb	13 g/dl	Measles（CF）	＜×4
Ht	36.10 %	Measles IgM（EIA）	18.02（＜0.8）
Plt	10.6×10^4 /μl	Measles IgG（EIA）	17.8（＜2.0）
Biochemistry		varicella zoster virus（CF）	×4
Total protein	6.3 g/dl	rubella（HI）	×32
Albumin	3.7 g/dl	EB VCA IgM（FA）	＜×10
AST（GOT）	49 IU	EB VCA IgG（FA）	×320
ALT（GPT）	30 IU	EB EBNA（FA）	×20
γ-GTP	41 IU	measles RNA（RT-PCR）	positive
LDH	846 IU	Artrial blood gas analysis	
ALP	126 IU	pH	7.43
CPK	194 U/*l*	pO_2	56 torr
Na	136 mEq/*l*	pCO_2	46 torr
K	3.5 mEq/*l*	B.E.	5 mmol/*l*
Cl	95 mEq/*l*	HCO_3	30 mmol/*l*
BUN	10.1 mg/dl	SaO_2	89 %
Creatinine	0.4 mg/dl		

Fig. 1　Chest X-ray film taken on admission shows bronchial wall thickening, multiple patchy consolidation in both lungs.

Fig. 2　Chest CT scan film shows ground-glass opacities with centrilobular nodules and interlobular septal thickening in both lung fields.

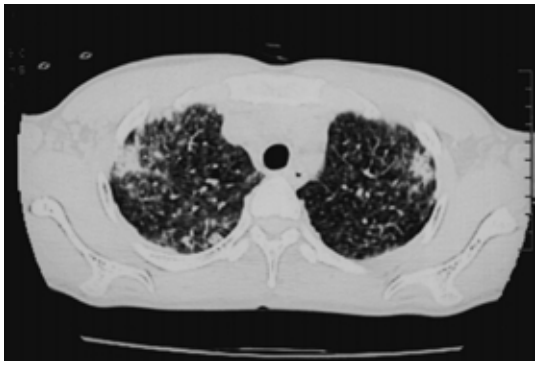

入院経過（Fig. 4）：以上の臨床経過および画像所見，BAL 所見より麻疹肺炎と迅速に診断した．全身性にステロイドホルモン療法を行い，麻疹症状，血液検査所見，動脈血液ガス分析，画像所見の改善を認め，1 月 16 日に退院した．

考　察

近年本邦では小児や成人での麻疹感染の地域的

な流行の事例が増加している．この背景には 1978 年より高度弱毒性生ワクチンの定期接種が法制化し大流行は減少したが自然感染の機会が減少し，ワクチンを接種していても麻疹抗体価が低下していたり，定期接種以前に生まれ，麻疹抗体を保有しない人達がいることや，1994 年よりワクチンの定期接種が個別接種となりワクチン未接種の小児がいることなどが考えられている[4)~6)]．これらの人達が麻疹感染者と接触する機会があれば感染・発病する可能性をもっているといえる．本例は麻疹ワクチン接種および麻疹罹患歴を認めないた

Fig. 3　Bronchoscopic findings showing redness and edematous at the trachea and bilateral bronchus.

Table 2　BALF findings

Total cell counts	7.5×10^5
Differential counts	
alveolar macrophages	48 %
lymphocytes	13 %
neutrophils	39 %
eosinophils	0 %
Surface marker analysis	
CD4	7 %
CD8	32 %
CD4/8 ratio	0.22
measles RNA（RT-PCR）	positive
mycoplasma DNA（PCR）	negative
rubella RNA（RT-PCR）	negative

Fig. 4　Clinical course.

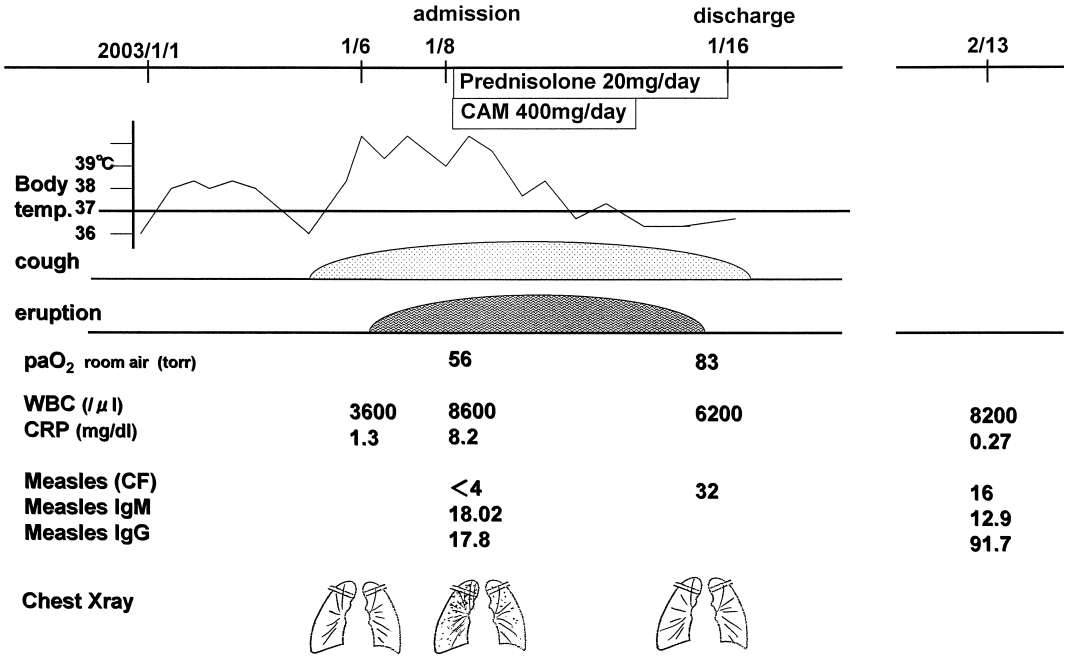

め，感染経路については潜伏期間，臨床経過から子供の小児科受診に付き添った時（12 月 23 日）に他患者から麻疹に感染した可能性が示唆された．本例は血液検査でマイコプラズマ抗体の高値を認め，麻疹以外の肺炎も考えられたが，胸部 CT において両側肺に小葉中心性の粒状陰影を伴うスリガラス影と細気管支壁の肥厚，小葉間隔壁の肥厚など麻疹肺炎に特徴的な CT 所見[12]と BAL にて総細胞数と好中球，リンパ球分画の増多と CD4/CD8 比の有意な低下など麻疹に特徴的な BAL 所見[7)8)15)]を認め，BALF の培養では細菌，抗酸菌，真菌は培養されず，RT-PCR 法で麻疹ウイルス RNA を検出し，麻疹ウイルス自体による肺炎と診断した．迅速に全身性にステロイド療法を開始して良好な経過を得た．また経過中に特異的麻疹 IgM，IgG は共に上昇を認め，ペア血清による麻疹ウイルス抗体価の上昇も確認した．麻疹肺炎の発症機序[9)〜11)]としては，上気道から下気道へ波及し発症するウイルス性肺炎とは異なり，麻疹ウイルスが感受性者の上気道粘膜の上皮細胞中で増殖し，所属リンパ節に到達後，ウイルス血症となり，肺に到達した麻疹ウイルスが引き起こすと考えられている．本症例は全血からも麻疹ウイルス RNA（RT-PCR 法）を検出し，血行性に病変が生じた可能性が示唆された．これまで麻疹の主な合併症は肺炎，腸炎，中耳炎，脳炎などで，肺炎を合併する率は成人で 3.3[13)]〜50%[14)]と報告例により様々である．しかし田中ら[3)]は胸部 X 線写真では異常影は認めなくても積極的に胸部 CT 検査を行えば成人麻疹例には高率に肺炎を合併していることを報告している．また RT-PCR 法で肺炎局所の BAL から麻疹肺炎を診断したのは Matsuo ら[15)]の報告が最初で本例は 2 例目である．最後に成人麻疹例では常に肺炎の合併を念頭に置き，胸部 CT 撮影を積極的に行うことが肝要であり，BAL の遺伝子診断は有用であることを強調しておきたい．

謝辞：BAL より RT-PCR 法で麻疹ウイルス RNA を検出し麻疹肺炎の遺伝子迅速診断にご協力頂きました，SRL に深謝いたします．

本論の要旨は第 50 回日本呼吸器学会九州地方会総会（平成 15 年 6 月）で発表した．

文　献

1）Forni Al, Schluqer NW, Roberts RB：Severe measles pneumonitis in adults：Evaluation of clinical characteristics and therapy with intravenous rivavirin. Clin Infect Dis 1994；19：454—62.
2）Henneman PL, Birnbaumer DM, Cairns CB：Measles pneumonitis. Ann Emerg Med 1995；26（3）：278—82.
3）田中祐士，本間伸一，山岸雅彦，五十嵐知文，関根球一郎，本田泰人，他：成人麻疹肺炎の臨床的検討—特に CT 像の有用性について—．日胸疾会誌　1993；31（9）：1129—33.
4）手塚匡哉，丸山友裕，三間　聡：当科で経験した麻疹 15 例の検討．臨皮　1999；53（6）：393—8.
5）神谷　齊：麻疹ワクチン接種後の麻疹．医学のあゆみ　1996；177：980—4.
6）池田華子，岩井和郎，河合　伸，小林宏行：成人麻疹間質性肺炎の 3 症例．日呼吸誌　2000；38（8）：615—21.
7）堅田　均，西川　潔，今井照彦，鴻池義純，福岡和哉，長　澄人，他：胸部 X 線上異常を認めず低酸素血症を呈した青年期麻疹の 3 例．呼吸　1990；9（6）：756—63.
8）明　茂治，森　保人，武田　康，熊走一郎，荒木一郎，上野敏男，他：麻疹ウイルス性肺炎患者の BALF 細胞所見．胸疾会誌　1992；30：308.
9）堀内　清：麻疹．小児科診療　1991；4（97）：733—41.
10）Moench TR, Griffin DE, Obriecht CR, Vaisberg AJ, Johnson RT.：Acute measles in patients with and without neurological involvement distribution of measles virus antigen and RNA. J Infect Dis 1988；158：433—42.
11）達川政文，澤山泰典，鍋島茂樹，林　純，柏木征三郎：ステロイドパルス，ビタミン A 大量及び γ グロブリンの併用療法が有効であった成人麻疹肺炎の 1 症例．感染症誌　2001；75（11）：989—93.
12）中西正教，岡村誠太郎，出村芳樹，石崎武志，宮森　勇，伊藤春海：成人麻疹肺炎 4 例の HRCT 像の検討．日呼吸誌　2001；39（7）：466—70.
13）Gremillion DH, Crawford GE：Measles pneumonia in young adults. An analysis of 106 cases. Am J Med 1981；71：539—42.
14）Olson RW, Hodges GR：Measles pneumonia. Bacterial suprainfection as a complicating factor. JAMA 1975；232（4）：363—5.
15）Matsuo N, Tomono K, Matsuse H, Kadota J, Shimada T, Koga H, *et al*.：Diagnosis of Measles Pneumonia from Bronchoalveolar Lavage Fluid by Reverse-Transcriptase Polymerase Chain Reaction：Case Report. J Infect Chemother 1997；3：212—5.

Diagnosis of Adult Measles Pneumonia from Bronchoalveolar Lavage Fluid by Reverse-Transcriptase Polymerase Chain Reaction

Keisuke ARIKAWA, Shunji ARIKAWA & Kenzo ARIKAWA
Arikawa Clinic Pulmonary Services

The case was a 32 years old female who contracted measles. Two days after the appearance of skin eruptions, ground-glass opacities and small nodular opacties were detected in both lung fields on a X-ray and a chest computed tomography（CT）. CT seems to be a useful method to detect measles pneumonia. Pneumonia complicating measles may be caused by either the measles virus itself or by a secondary bacterial infection. Culture of the bronchoalveolar lavage fluid（BALF）was negative for bacteria, acid-fast bacilli, and mycetes, and polymerase chain reaction（PCR）analysis did not detect mycoplasma, but reverse transcriptase PCR detected the measles virus. The demonstration of measles virus RNA in BALF by the reverse transcriptase PCR technique was useful for definitive diagnosis of measles pneumonia.

〔J.J.A. Inf. D. 77：521～525, 2003〕

平成15年 7 月20日