症　例

真性皮膚結核を先行臨床症状とした肺結核症の１例

[1]九州大学大学院医学研究院附属胸部疾患研究施設，[2]九州大学大学院医学研究院皮膚科学
藤田　昌樹[1]　中西　洋一[1]　濱田　　学[2]　濱田　直樹[1]
桑野　和善[1]　古江　増隆[2]

（平成 15 年 2 月 24 日受付）
（平成 15 年 4 月 30 日受理）

Key words：　pulmonary tuberculsosi, skin tuberculosis, adult T-cell leukemia

序　文

肺結核症は，皮膚病変が先行することがある[1]．今回我々は，臨床的に真性皮膚結核を初発症状とした肺結核症の１例を経験した．Adult T-cell leukemia（ATL）を基礎疾患とした，compromised host の症例であったが，入院症例ではなく，外来通院を行っていた．結核症の新規登録者数は，減少したとはいえ，まだ約５万人を数える．また，皮膚結核は激減し，一般内科医が遭遇することは稀である．特殊病態に発症した肺結核症に伴う真性皮膚結核であるが，日常臨床上，持続する皮疹を主訴として受診した症例の鑑別診断として重要と考えられ，文献的考察を加えて報告する．

症　例

症例：O.H.　65 歳　男性．

主訴：皮疹．

既往歴：特記事項なし．

家族歴：特記事項なし．

現病歴：2001 年 5 月に左頬を打撲した．その傷跡（浸潤性紅斑）がなかなか改善しないため，近医を受診し，ステロイド外用剤を処方された．しかし，徐々に紅斑が悪化してきたため，2002 年 6 月に当院を紹介された．

現症：顔面を中心に（Fig. 1A），一部頭皮内（Fig. 1B）にも出現している，落屑を伴う紅斑を認めた．胸部聴診では異常を認めなかった．

来院時検査データを Table 1 に示す．尿検査では異常を認めなかった．

ツベルクリン反応：中等度陽性

胸部 X 線所見：両肺野に気道周囲の浸潤陰影および散布性小結節陰影が認められ，肺結核症として矛盾しない所見を呈していた（Fig. 2A）．胸部 CT でも同様の所見が得られた（Fig. 2B）

皮膚生検：図に示すように多核巨細胞および類上皮性肉芽腫像が認められ（Fig. 3A），抗酸菌染色では，抗酸菌を多数認めた（Fig. 3B）．乾酪壊死巣は認めなかった．また，生検スタンプの抗酸菌塗沫も陽性，また生検組織を用いた結核菌 PCR 検査も陽性であり，真性皮膚結核と診断された．

経過：喀痰塗沫の抗酸菌染色は陰性であったが，胸部 X 線および CT 上，両肺野に気道周囲の浸潤陰影および散布性小結節陰影が認められ，肺結核症として矛盾しない所見を呈しており，肺結核症に伴う皮膚結核と考えられた．培養でも後日，結核菌が検出された．検査所見では，末梢血液塗沫所見で，異型リンパ球が多数認められ，ATL が発症しているものと考えられている．現在，RFP，INH，PZA，EB の抗結核剤 4 剤による化学療法を施行中である．皮膚所見は，一部色素沈着を残してはいるが，落屑を伴う紅斑は改善した．

別刷請求先：（〒812-8582）福岡市東区馬出 3―1―1
九州大学大学院胸部疾患研究施設
藤田　昌樹

Table 1 Laboratory data on admission

CBC		Chemistry	
WBC	7,610 /μl	T. P.	6.5 g/dl
Neut	37.5 %	Alb	4.3 g/dl
Lymp	21 %	T-bil	1.0 mg/dl
Mono	9.5 %	D-bil	0.2 mg/dl
Eos	0.5 %	AST	24 U/*l*
Baso	0.5 %	ALT	10 U/*l*
Atypical Lymp	31 %	LDH	234 U/*l*
RBC	366 × 10^4 /μl	ALP	187 U/*l*
Hb	12.7 g/dl	γ-GTP	27 U/*l*
Ht	38.7 %	ChE	174 U/*l*
Plt	23.1 × 10^4 /μl	BUN	23 mg/dl
Immunology		Cr	0.72 mg/dl
CRP	1.0 mg/dl	Ca	9.2 mg/dl
HTLV-1-Ab	(+)	ESR	14 mm/hr

Fig. 1 Macrofindings of skin eruption. Remarkable skin eruption is seen in left cheek (A) and within the hair (B).

Fig. 2 (A) Chest roentogenography. Apparent abnormal shadow (acino-nodosa pattern) is seen in bilateral lung fields. (B) Chest CT. Small nodules with hypertrophy of bronchovascular bundle was observed.

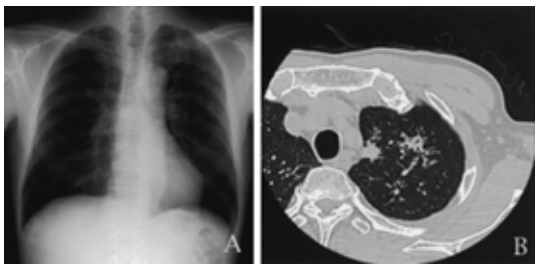

Fig. 3 Histologic examination of skin biopsy. (A) Apparent epitheloid granuloma is seen in skin biopsy of Hematoxylin-Eosin staining with multinucleated giant cells. Original magnification : 100×, (B) Numerous acid-fast bacilli were observed in skin of Ziehl-Neelsen staining. Original magnification : 1,000×

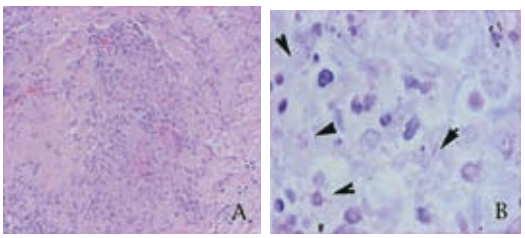

考 察

皮膚結核は真性皮膚結核と結核疹に分類される．真性皮膚結核では，結核菌が皮膚で増殖して病変を形成するものであり，結核疹では体内の結核病巣に由来する結核菌あるいはその代謝産物に対するアレルギー疹と考えられている[1)2)]．結核疹は，皮膚組織の培養によって，結核菌を証明し得る[2)]．また，尋常性狼瘡，皮膚疣状結核，皮膚腺病，皮膚感染結核，粘膜・皮膚移行部結核，皮膚粟粒結核などに分類され，本症例では，皮疹所見から，尋常性狼瘡と考えられる．本田らの報告によると，1997，1998 年の 2 年間で尋常性狼瘡は全国で 15

平成15年 8 月20日

例の症例報告が散見され[3]，決して，皮膚結核は消滅した疾患ではない．

真性皮膚結核発病の原因として，ステロイド投与などの免疫抑制が指摘されている[4)5)]．また，粟粒結核の部分症状として出現することもある[6]．本症例では，血液所見で異型リンパ球を多数認め，ATL の発症が原因と考えられた．抗酸菌に対する生体防御機構として，細胞性免疫が中心的役割を担っていることが明らかになっているが，成人 T 細胞白血病では，細胞性免疫能の低下が認められており，矛盾しない[7]．血液疾患全体では，結核の合併頻度は 3～4.6% と言われ，そのうち，粟粒結核の占める頻度が高い[7]．田代らの報告によると，ATL 剖検例 17 例中では，結核の合併はなく，ウイルス感染が多い[8]．Yoshikawa らの報告によると ATL 30 例中 2 例が結核を合併している[9]．Human T-cell leukemia virus（HTLV）-1 感染に伴い，間質性肺炎や粒状陰影が出現する HTLV-1 関連肺疾患の存在が示唆されているが[10]，本症例では，肺結核症以外の肺病変は存在を認めなかった．

本症例の発症機序としては，粟粒結核発症が認められないことも考えあわせると，肺結核症がまず存在し，その結核菌が皮膚に到達して真性皮膚結核が生じた経過を類推している．臨床的には，皮膚症状が先行した症例だが，確証はないが，肺結核症が皮膚結核より先に，発症していたものと思われる．

治療経過としては，リファンピシン，イソニアジド，ピラジナマイド，エサンブトール併用療法を試みており，肺病変および皮膚所見の改善が得られている．組織の破壊前に，診断，加療が開始されており，良好な経過を取ったものと考えている．今後，結核症改善が得られた後に ATL の加療を予定している．

皮膚結核は近年の肺結核症の減少に伴い，稀な疾患となっている[3]．特に一般内科医にとって，遭遇することはまれであり，診断に苦慮するところである．しかし，決して消滅している病態ではなく，治療に反応しない皮疹では，本症の存在を念頭におくことが重要と考えられた．

文　献

1）藤田昌樹，中西洋一，吉田光一郎，濱田直樹，桑野和善：壊疽性丘疹状結核疹を初発症状とした肺結核症の 1 例．感染症誌　2002；76：558―61.
2）今村貞夫：皮膚結核．日本臨床　1998；56：3144―7.
3）本田光芳，　新見やよい：皮膚結核の最近の動向．皮膚臨床　1999；41：1011―9.
4）八木毅典，山岸文雄，水谷文雄，佐々木結花，斉藤正佳，多田裕司，他：混合性結合組織病（MCTD）のステロイド治療中に発症した真性皮膚結核の 1 例．結核　1998；73：557―62.
5）豊田丈夫，本間聡起，加茂　隆，味澤　篤，尾仲章男，河合　健：全身性エリテマトーデスのステロイド療法下に発症した肺および皮下結核と脾散布性粒状石灰化巣の 1 例．結核　1986；61：461―5.
6）寺尾一郎，田野崎隆二，藤野忠彦，斉藤武文，渡辺定友：皮膚病変を伴った粟粒結核症の 1 症例．結核　1990；65：821―5.
7）森井武志，成田亘啓：血液疾患に合併した抗酸菌感染症．日本臨床　1998；56：3209―11.
8）田代隆良：成人 T 細胞白血病の肺病変―肺感染症を中心に―．日胸疾会誌　1992；30：756―62.
9）Yoshioka R, Yamaguchi K, Yoshinaga T, Takatsuki K：Pulmonary complication in patients with adult T-cell leukemia. Cancer 1985；55：2491―4.
10）河野　茂，東山康仁，迎　寛，森川伸雄，門田淳一，古賀宏延，他：HTLV-1 キャリアーの疫学および HTLV-1 関連肺疾患の免疫学的，ウイルス学的検討．日胸疾会誌　1992；30：763―9.

A Case of Pulmonary Tuberculosis Preceded by Skin Tuberculosis

Masaki FUJITA[1)], Yo-ichi NAKANISHI[1)], Manabu HAMADA[2)], Naoki HAMADA[1)], Kazuyoshi KUWANO[1)] & Masutaka FURUE[2)]
[1)]Research Institute for Diseases of the Chest, Graduate School of Medical Sciences, Kyushu University
[2)]Dermatology, Graduate School of Medical Sciences, Kyushu University

We report a case of pulmonary tuberculosis, which was preceded by skin tuberculosis. 65-year old male was admitted to our hospital complaining of skin eruption which last one year. Skin biopsy proved granuloma with acid-fast bacilli. *Mycobacterium tuberculosis* was detected by PCR examination using skin biopsy and skin tuberculosis was confirmed. Chest roentogenography demonstrated small nodules with bilateral infiltrates compatible with pulmonary tuberculosis. *M. tuberculosis* was attained by culture examination using sputa sample. In this case, skin tuberculosis was a first clinical sign to suggest pulmonary tuberculosis. Peripheral blood test showed that he has developed adult T-cell leukemia and this could be an important factor for developing skin tuberculosis. Although skin tuberculosis becomes rare disease, physician should pay attention for this disease as differential diagnosis of lasting eruption.

〔J.J.A. Inf. D. 77：618～621, 2003〕

平成15年 8 月20日