症　例

川崎病の診断基準を満たし，播種性血管内凝固を合併した *Yersinia pseudotuberculosis* 4a 感染症の1例

川崎医科大学付属病院小児科2
臼井　大介　　石井　良樹　　赤池　洋人　　伊住　浩史
古村　　速　　川崎　浩三　　尾内　一信

（平成17年4月1日受付）
（平成17年8月25日受理）

Key words：　*Yersinia pseudotuberculosis*, Kawasaki disease, disseminated intravascular coagulation

序　文

Yersinia pseudotuberculosis（以下 *Y. ptbc*）感染症は水系感染，食品を介した感染症であり，その臨床症状は多彩で一部の症例は川崎病の診断基準を満たす[1]．しかし *Y. ptbc* 感染症で，川崎病の診断基準を満たし，播種性血管内凝固（以下 DIC）を合併することはまれであり，報告も極めて少ない．

症　例

10歳女児．生来健康．ペット等動物との接触歴はなし．父，母，姉，妹，本人の5人で岡山市郊外で暮らしている．飲料水に井戸水を用いている．

入院2週間前インフルエンザワクチンの接種をうけた．平成15年12月17日より腹痛，頭痛，37℃台の発熱を認め，近医を受診した．制吐剤を処方され帰宅．帰宅後，陰部に環状紅斑が出現した．翌18日，紅斑は臍周囲まで広がり，発熱は39℃台へ上昇したため近医を再診した．多形滲出性紅斑の疑いで当院を紹介され入院．入院時，身長140 cm，体重32.4kg，体温39.8℃，脈拍108/分，整，血圧114mmHg．頭痛，嘔気を認め，ぐったりして虚脱様であった．眼球結膜充血なし．口唇乾燥を認めるが色調は正常．イチゴ舌，咽頭発赤を認めた．頸部リンパ節腫脹認めず．髄膜刺激症状はなく，胸部聴診上異常所見は認めなかった．腹部臍周囲に圧痛を認め，腸蠕動音は低下していた．肝脾腫なし．臍周囲，陰部を中心に融合傾向のある境界明瞭な輪状紅斑を多数認めた．ツルゴールの低下はなく，手指末端の変化は認めなかった．

血液検査（Table）では核の左方移動，CRP3.88 mg/dLと軽度の炎症反応を認めた．尿検査では尿潜血（1+），尿蛋白（2+），尿中アセトン陽性を認めた．咽頭A群レンサ球菌抗原，アデノウイルス抗原検査はともに陰性であった．

細菌感染症や薬剤性の多形滲出性紅斑を疑い，セフメタゾール，ハイドロコーチゾン静脈投与を開始した．治療開始後も腹痛，全身倦怠感が強く，症状の改善がなかった（Fig.）．皮疹は輪状，環状のものから，融合して広範囲な紅斑となり，特に頸部，腋窩，臍周囲，陰部に著明であった．12月19日（第3病日），結膜充血が出現し，咽頭の違和感のため経口摂取が不良となった．検査所見ではトランスアミナーゼ上昇，および低Na血症を認めた．心臓超音波検査では明らかな異常を認めなかった．12月20日（第4病日），手指の硬性浮腫が出現し，心臓超音波検査で左冠動脈の拡張（5mm）を認め，川崎病の診断基準を満たした．また，血小板が第四病日に35,000/μLまで減少し，安

別刷請求先：（〒701-0192）岡山県倉敷市松島577
川崎医科大学小児科2　　尾内　一信

平成17年11月20日

Table　Laboratory data on admission

CBC		Blood chemistry		Na	130 mEq/L
WBC	6,980/μL	TP	6.7 g/dL	K	4.2 mEq/L
Band	17%	Alb	4.0 g/dL	Cl	99 mEq/L
Seg	77%	T.Bil	0.7 mg/dL	Serology	
Eos	0%	γ-GTP	34 IU/L	ASO	＜25 Todd
Bas	0%	AST	19 IU/L	ASK	＜20 Todd
Mon	1%	ALT	29 IU/L	CRP	3.88 mg/dL
Lym	5%	LDH	219 IU/L	Blood culture	negative
		ALP	646 IU/L	Stool culture	negative
RBC	4.64×10^6/μL	ChE	241 mg/dL	Group A streptocci antigen test	negative
Hb	13.1g/dL	Cr	0.42 mg/dL	Adeno virus antigen test	negative
Ht.	39.7%	BUN	14 mg/dL	Urinalysis	
Plt	14.9×10^4/μL	CK	55 mg/dL	protein（1+）RBC	2–5/HPF
		BS	146 mg/dL	Occult blood（2+）WBC	0–2/HPF

Fig　Clinical course
HDC：hydrocortisone CMZ：cefmetazole sodium *Y. ptbc4a* Ab：*Yersinia pseudotuberculosis 4a antibody*

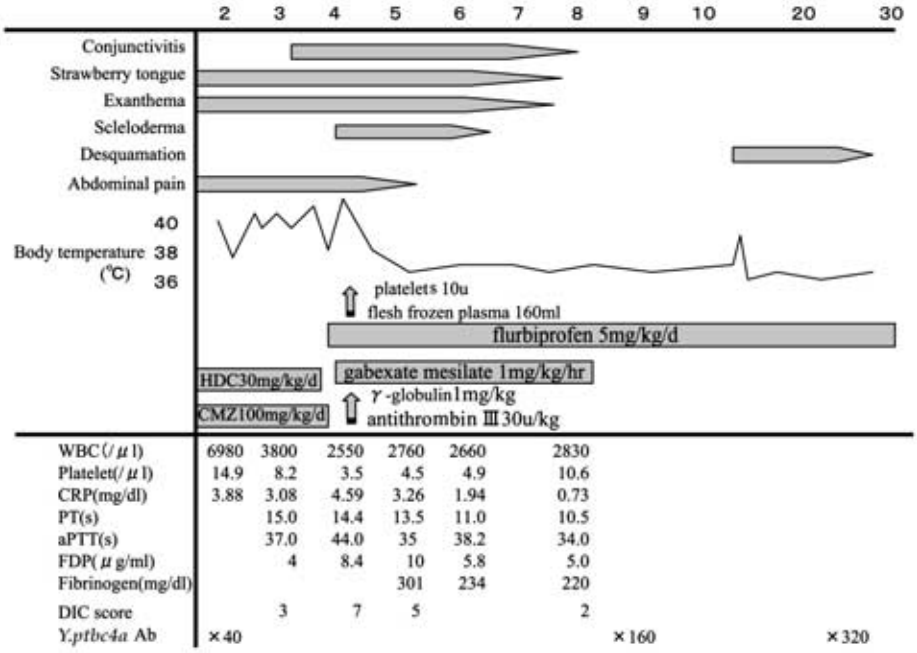

静時にもかかわらず前腕，下肢に出血斑が出現し，鼻出血を認めた．DIC スコアは 7 点となり DIC と診断した．川崎病に対しγグロブリン 1g/kg 静脈投与，フルビプロフェン内服を開始．DIC に対し濃厚血小板 10 単位，新鮮凍結血漿 160mL 輸血を行い，アンチトロンビン III 製剤 30U/kg 投与，メシル酸ガベキサート 1mg/kg/時の持続投与を開始した．

12 月 21 日（第 5 病日）に解熱を認めた．心臓超音波検査で冠動脈径は第 6 病日に正常範囲内（3

mm＞）に改善し，以後変化はなかった．川崎病の臨床症状も第9病日までにほぼ消失した．血小板数は第5病日以降改善認め，12月25日（第9病日）に血小板10.6万/μL，DICスコア2点と改善したため，メシル酸ガベキサートを中止した．12月28日（第12病日）に39℃の発熱を認め，川崎病の再燃が危惧されたが同日中に解熱を認めた．他に症状もなく，血液，尿培養検査も陰性で再発熱の原因は不明であった．入院時と回復期の抗体価で *Y. ptbc 4a* 抗体価の有意な上昇（第2病日40倍→第29病日360倍）を認めた．Y. ptbcの他の血清型1a，1b，2a，2b，3，4b，5a，5b，6は有意な上昇を認めずY. ptbc4a感染症と診断した．入院時の血液培養は陰性であった．入院時，回復期の血清からは抗 *Y. pseudotubrculosis*-derived mitogen抗体（抗ＹＰＭ抗体）は検出されなかった．

臨床症状，検査所見，心機能に関して経過観察を行い，状態に変化のないことを確認し平成16年1月6日（第21病日）退院とした．退院後は現在に至るまで症状再燃はなく，心臓超音波検査でも異常所見を認めていない．

考　察

本症例は川崎病の診断基準を満たし経過中にDICを発症したが，γグロブリン投与により速やかに症状が消失した *Y.ptbc 4a* 感染症例である．川崎病としては年長児であることや *Y.ptbc* 感染症の多い岡山での井戸水の飲水歴のあることより，*Y.ptbc* 抗体を測定し診断に至った．川崎病にＤＩＣを合併することは，本邦では疑診例を含め36例の報告がある[2)~15)]．また *Y.ptbc* 感染症の一部が，川崎病の診断基準を満たすことはよく知られている[1)]．

しかし，今までに川崎病診断基準を満たしDICを合併した *Y.ptbc* 感染例は和田らの報告のみである[16)]．*Y.ptbc* 感染症にDICを合併する場合はほとんど肝疾患や糖尿病などの基礎疾患を持つものに敗血症が発症して起こる[18)]．本症例では血液培養検査は陰性であり，菌血症は認めなかった．

川崎病でのDIC発症の機序としては，発病第1週の内膜の炎症時期から第2週の血管全層に炎症が及ぶ時期に血管内皮細胞の障害から凝固亢進のカスケードが進むことによりDICが起こるという説が考えられている[2)~4)]．しかし，内膜炎の時期にDICを発症した例もありDICの機序は不明である[5)]．本例では比較的早期（第4病日）にDICを発症しているが，第3～第4病日にかけて全身状態の悪化が著しく，血管内皮細胞の障害もまた著しかったのではないかと推測された．またDICを起こした川崎病例においては冠動脈病変の出現率が高いとされており，広範な血管炎による血管内皮細胞が強く傷害された重症例であると考えらてれる[6)]．過去の報告36例のうち14例に動脈瘤を認め，うち2例が心筋梗塞を起こしている[3)6)~8)]．

DIC合併川崎病の半数近く（17例/36例）が4カ月以下の乳児早期に発症しており，川崎病の好発年齢が1～2歳頃であることを考慮しても若年者に多い．

川崎病診断基準を満たす *Y.ptbc* 感染症の46例のうち7例で冠病変を合併したと報告されている[18)]．DIC合併例においては冠病変合併率が *Y. ptbc* 非関与の川崎病例と同様に増加することが予想される．しかし報告例がほとんどなく今後の症例の蓄積が必要である．本例では急性期の一過性拡張のみにとどまった．

近年，エルシニアの多彩な症状に関してはスーパー抗原の関与が指摘されており，*Y. ptbc* がスーパー抗原活性をもつ毒素YPMを産生することが知られている[19)]．

回復期の *Y. ptbc* 感染症患者血清の約60%に抗YPM抗体が検出される．また，抗YPM—IgG抗体価は急性期に腹部症状のみをきたした患者群に比べ，皮膚の発赤や落屑，急性腎不全などの全身症状をきたした例で有意に高いことが報告されている[20)]．本例においても多彩な全身症状を認めたため，スーパー抗原の関与を疑い抗YPM抗体価を測定したが，抗YPM抗体価は陰性であった．

DICをきたした川崎病の報告例は *Y.ptbc* 感染の検索がなされていない報告も多い．これらの報告例の中にエルシニア感染が関与した可能性も考

平成17年11月20日

えられ，今後年長児でDICを合併した川崎病ではエルシニア感染症の検索が必要であると考えられた．DIC発症の病態へのYPMの関与に関しては今後の症例の蓄積が必要である．

以上　川崎病の診断基準を満たしDICを合併した*Y.ptbc4a*感染症の1例を報告した．

謝辞：*Y. ptbc*抗体価を測定していただいた岡山県環境保健センター　中嶋洋先生，抗YPM抗体価を測定していただいた国立成育医療センター研究所　阿部淳先生に深謝いたします．

文　献

1）尾内一信，佐藤幸一郎，高橋龍太郎，滝　正史，立石一馬：*Yersinia pseudotuberuculosis*感染症を川崎病より除外することの重要性．日児誌　1985；89：449―54
2）奥野　章，前田弘子，志田健二，山田　亨，三島健：経過中にDICを合併した川崎病の1例．小児科診療　1988；51：167―70.
3）田島敏弘，多米　淳，小野寺雅史，斉藤伸治，中鉢次彦，永島哲郎：播種性血管内凝固症候群（DIC）を合併した川崎病の1例．臨床小児医学　1990；38：139―43.
4）古城昌展，今井一秀，山田克彦，石原高信，泉達郎，小川照之，他：胸膜炎，DICおよびARDSを合併した川崎病の4歳児例．小児科臨床　1995；58：1115―7.
5）田村真道，原田健二，岡村敏弘，高田五郎：播種性血管内凝固（DIC）による血小板減少をきたした川崎病の1乳児例．小児科臨床　1995；48：93―8.
6）岡田昌彦，勝浦理彦，梅田　斎，奥山芳夫，横山新吉，佐藤哲雄，他：血小板減少および低アルブミン血症を伴った重症川崎病の3症例―その病態と治療に関する一考察―．日児誌　1990；94：2667―71.
7）石黒信久，山田　諭，高橋富彦，高橋　豊，越智仁司：DICおよび大量消化管出血を合併した川崎病の1例．小児科　1989；30：1083―8.
8）北條　徹，笠井　肇：胆嚢腫大，DICを併発し，ヴェノグロブリン－IH超大量療法が有効であった川崎病の乳児例．Medical Postgraduates 1997；35：55―9.
9）多田羅勝義，藤巻わかえ，馬場啓子，上田佳子，梅津亮二，草川三治：川崎病不全型に対する診断上の問題点．Prog Med 1986；6：150―4.
10）奥村光洋，瓦野昌治，田村時緒：急性期にDIC徴候を示し冠動脈病変をおこしたMCLSの1例．Prog Med 1987；7：1548―52.
11）藤田之彦，泉　裕之，岡田知雄，大久保修，内海康文，原田研介，他：DICを合併した川崎病児の頭部CT所見．Prog Med 1989；9：95―100.
12）野村　恒，服部　誠，岩佐充二，大場　悟，松本博，木戸内清，他：DICを合併した川崎病の1例．名古屋市立病院紀要　1988；11：29―32.
13）古川　漸，松原知代，薮田敬二郎：川崎病－免疫病態の解説と家族発症およびDIC併発例について．リウマチ科　1993；9：165―74.
14）安田真里，安東瑞枝，安藤仁志，山田　緑，増田進，小倉良介：DIC，著名な冠動脈拡張を呈した川崎病の一例．東三医学会誌　2002；24：57―9.
15）姫野和家子，赤木禎治，石井正浩，前野泰樹，浦部大策，大部敬三，他：3カ月未満に発症した川崎病の臨床増に関する検討．日児誌　2003；107：1014―9.
16）和田紀之，福永　謙，久保正勝：*Yersinia pseudotuberculosis*感染症の2例．感染症誌　1990；64：1462―7.
17）Davenport A, O'Connor B, Finn R：Acute renal failure following *Yersinia pseudotuberculosis* septicaemia. Postgraduate Medical Journal 1987；63：815―6.
18）武田修明，西田吉伸，小西中央，渡部晋一，河村一郎，丸子俊成，他：エルシニア感染症の臨床的検討．小児科診療　1995；2：297―301.
19）Abe J, Takeda T, Watanabe Y, Nakao H, Kobayashi N, Leung DYM, *et al.*：Evidence for superantigen production by *Yersinia pseudotuberculosis*. J Immunol 1993；151：4183―8.
20）Abe J, Onimaru M, Matsumoto S, Noma S, Baba K, Ito Y, *et al.*：Clinical role for a superantigen in *Yersinia pseudotuberculosis* infection. J Clin Invest 1997；99：1823―30.

Yersinia pseudotuberculosis type 4a Infection Meeting the Diagnostic Criteria for Kawasaki Disease Complicated by Disseminated Intravascular Coagulation

Daisuke USUI, Yoshiki ISHII, Hiroto AKAIKE, Hiroshi ISUMI, Hayasi KOMURA, Kouzou KAWASAKI & Kazunobu OUCHI
Department of Pediatrics, Kawasaki Medical School Hospital

We report a case of *Yersinia pseudotuberculosis*（*Y. ptbc*）infection complicated by disseminated intravascular coagulation（DIC）that presented as Kawasaki disease（KD）.

A 9-year-old girl had been well until two days before, when she developed a fever, exanthem, and abdominal pain. An erythematous macular rash was observed in the perineum, and she had a strawberry tongue.

The patient was admitted to Kawasaki Medical School Hospital because the macular rash spread over her entire body, and edema of her hands and conjunctivitis subsequently developed. Echo cardiography showed dilation of the left coronary artery. Thrombocytopenia and an elevated total fibrin degeneration product level were noted on the third hospital day, and the prothronmbin and partial-thromboplastin times were prolonged. Her clinical presentation was typical of KD and DIC. A stool culture and a blood culture were negative. Serologic tests were positive for antibodies to *Y. ptbc.* The antibody titer against *Y. ptbc*-derived mitogen was not elevated after her recovery.

Y. ptbc infection should be considered in an older child whose clinical findings fulfill the criteria for KD complicated by DIC.

〔J.J.A. Inf.D. 79：895～899, 2005〕

平成17年11月20日