

肺炎球菌による感染性大動脈瘤の1例および文献的考察

¹⁾ 滋賀県立成人病センター臨床検査部, ²⁾ 同 循環器内科, ³⁾ 同 心臓血管外科,

⁴⁾ 同 血液・腫瘍内科, ⁵⁾ 国立病院機構京都医療センター循環器内科

中村由紀子¹⁾ 齋藤 崇¹⁾ 西尾 久明¹⁾ 石井 充²⁾⁵⁾

小菅 邦彦²⁾ 勝山 和彦³⁾ 池口 滋²⁾ 鈴木 孝世⁴⁾

(平成22年12月6日受付)

(平成23年6月6日受理)

Key words: *Streptococcus pneumoniae*, Mycotic aortic aneurysm

序 文

感染性大動脈瘤は、その頻度は大動脈瘤の0.7～3.8%と少ないが、破裂の頻度が高い動脈瘤である¹⁾²⁾。発生機序としては、菌血症下での動脈壁や動脈瘤壁への細菌感染、近接した感染巣からの波及、感染性心内膜炎など離れた感染巣からの細菌性塞栓が考えられている³⁾。起炎菌としてはサルモネラ、黄色ブドウ球菌、大腸菌などが報告されているが、肺炎球菌の報告はまれである²⁾。今回、肺炎球菌を起炎菌とする感染性大動脈瘤の症例を経験したので、文献的考察を加えて報告する。

症 例

患者：60歳代、男性。

主訴：食欲低下、下腿浮腫。

既往歴：特記事項なし。

現病歴：来院2カ月前から左肩痛と腰痛を自覚し、消炎鎮痛剤を約1カ月間服用していた。来院数日前から食欲低下と下腿浮腫を認めたため、当院消化器内科を受診した。血液検査で肝機能障害を認めたため腹部CT検査を実施したところ、腹部大動脈に5cm径の多房性の動脈瘤が認められ、感染性大動脈瘤が疑われ緊急入院となった。

入院時現症：意識清明、体温37.1℃、脈拍120回/分、整、呼吸数12回/分、血圧109/70mmHg。心雑音なし、腹部は平坦・軟、圧痛なし。両下肢浮腫あり。

入院時検査所見 (Table 1)：血算では白血球数の増加と好中球分画の上昇、正球性低色素性貧血を認めた。生化学検査では軽度の肝機能障害、電解質異常を認めた。血清検査ではCRP：20.94mg/dLと炎症反応の上

昇を認めた。尿所見には異常を認めなかった。

入院時胸部X線写真 (Fig. 1)：正面像 (a) にて下行大動脈辺縁の拡大 (矢印頭) がみられ、側面像 (b) で下行大動脈の瘤形成 (矢印) が認められた。

入院時CT写真 (Fig. 2)：胸部CTにて最大径56mm、約60mm連続する大動脈瘤が認められ、大動脈周囲には低濃度領域があり、壁在血栓や膿瘍形成が疑われた。

経胸壁心エコー所見：壁運動は正常で、各弁にも明らかな疣贅は認められなかった。

入院時経過 (Fig. 3) 血液検査所見及び画像所見から胸部と腹部の感染性大動脈瘤を疑い、血液培養検査のための検体採取後、セフトリアキソン (CTRX) 2g/日と塩酸バンコマイシン (VCM) 2g/日の点滴投与を開始した。貧血に対して赤血球輸血を実施したところ紅班が出現したため、副腎皮質ホルモン剤を投与した。治療開始3日目、入院時に採取した血液培養検体よりペニシリン感受性肺炎球菌が検出されたため、ペニシリンGカリウム (PCG) 2400万単位/日へと変更した。大動脈瘤破裂の危険性を考慮し、第4病日に腹部大動脈瘤人工血管置換術、第5病日に胸部下行大動脈瘤人工血管置換術を実施した。周術期抗菌薬としてセファメジン (CEZ) 3g/日を追加した。手術で切除した各動脈瘤壁のグラム染色から莢膜を有するグラム陽性双球菌が認められた (Fig. 4)。動脈瘤壁の培養検査からは菌の発育は認められなかったが、PCR法による遺伝子検査で肺炎球菌の特異遺伝子 (*lytA*) を確認した⁴⁾ (Fig. 5)。第23病日より尿量減少、浮腫、体重増加が出現し、経胸壁心エコーで左室拡張末期径52mm、左室収縮末期径45mm、左室駆出率13%で、左室壁運動の低下が認められた。PCGによる薬剤性心不全を疑い、第34病日にCTRX 2g/日へ変更した。その

別刷請求先：(〒524-8524) 滋賀県守山市守山5-4-30

滋賀県立成人病センター臨床検査部

中村由紀子

Table 1 Laboratory findings on admission

<Hematology>		<Chemistry>		<Serology>	
WBC	13,100 / μ L	TP	6.9 g/dL	CRP	20.94 mg/dL
Band	1 %	GOT	40 IU/L	<Urinalysis>	
Seg	80 %	GPT	77 IU/L	pH	6.5
Eosino	2.0 %	LDH	128 IU/L	Protein	(\pm)
Lymph	9.0 %	ALP	2,419 IU/L	Glucose	(-)
Mono	8.0 %	γ -GTP	411 IU/L	<Ultrasound CardioGraphy>	
RBC	260×10^4 / μ L	T-Bil	0.93 mg/dL	Vegetation	(-)
Hb	7.2 g/dL	UA	2.4 mg/dL		
Ht	21.1 %	BUN	11.0 mg/dL		
PLT	54.8×10^4 / μ L	Cr	0.56 mg/dL		
<Coagulation>		Na	123 mEq/L		
PT	13.3 sec	K	4.7 mEq/L		
PT (INR)	1.18	Cl	87 mEq/L		
		FBS	128 mg/dL		

Fig. 1 Posteroanterior (a) and lateral (b) chest radiography on admission showing widening descending thoracic aneurysm (arrow head and arrow).

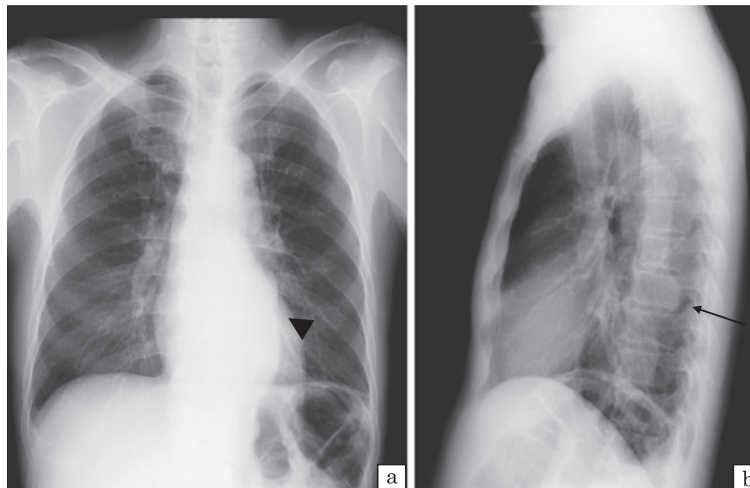
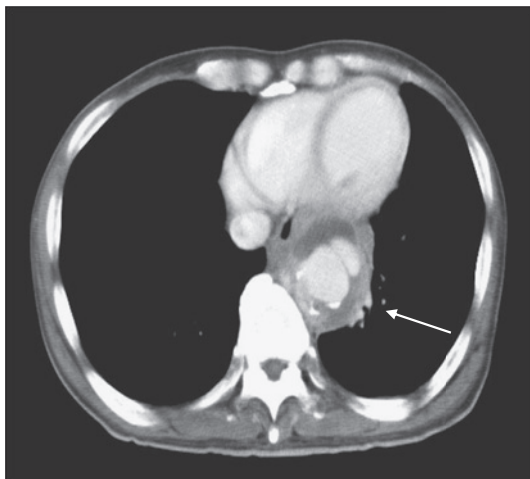


Fig. 2 Chest computed tomography (CT) on admission showing lobulated aneurysm with low-density area around the aorta (arrow).



後経過良好であったため第65病日からレボフロキサシン (LVFX) 500mg/日に変更し、第72病日に軽快退院となった。手術時腹部大動脈後壁の切除は困難であり、また胸部大動脈は肺と強固に癒着していた。感染性大動脈瘤壁の全切除は困難であり動脈瘤壁が一部残存したためLVFXは退院後も継続した。その後白血球数は基準値内で推移しCRPは陰性で経過したため、抗菌薬加療は退院後約4カ月間で終了した。

考 察

肺炎球菌を起炎菌とする、胸部下行大動脈と腹部大動脈の感染性大動脈瘤の1例を経験した。感染性大動脈瘤は最も治療困難な動脈瘤の一つであり、破裂の頻度の高い動脈瘤である³⁾。感染経路は感染性心内膜炎に続発するものが最も多いが、肺炎や骨髄炎などの周囲感染病巣からの波及による場合もある³⁾。

過去20年間(1991~2010年)の肺炎球菌による感

Fig. 3 Clinical course. mPSL; methylprednisolone sodium succinate, CTRX; ceftriaxone, VCM; vancomycin, CEZ; cefazoline, PCG; penicillin G, LVFX; levofloxacin.

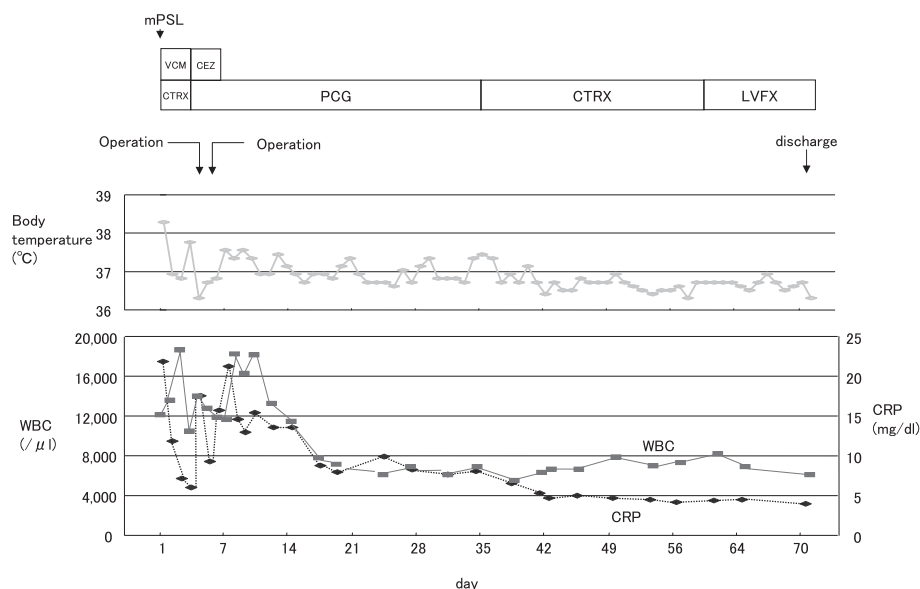


Fig. 4 Gram stain of aortic wall (original magnification $\times 1000$). Gram-positive diplococci was detected in aortic wall (arrow).


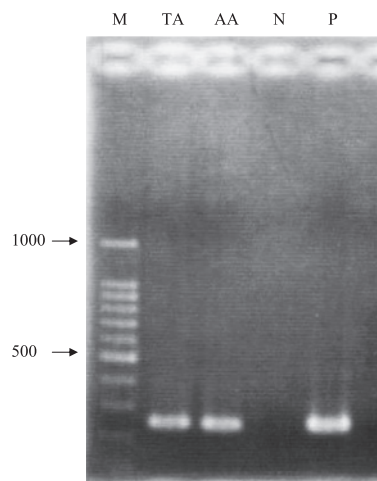


Fig. 5 PCR detection of pneumococcal specific gene, *lytA*. Lane: M, DNA marker; TA, *S. pneumoniae* isolated from thoracic aorta; AA, *S. pneumoniae* isolated from abdominal aorta; N, negative control; P, positive control.



染性大動脈瘤の報告例は27例であり (Table 2), 男性13人, 女性14人, 平均年齢63歳 (範囲: 30~87歳) であった。主な基礎疾患として消化器疾患, 高血圧疾患, 心血管疾患, 糖尿病などを有していた。そのうち9例 (33%) は3カ月以内に肺炎球菌を起炎菌とする肺炎や菌血症, 髄膜炎の既往を有し, 22例 (81%) に背部痛の訴えが認められていた。本症例では肺炎球菌による先行感染を示唆する症状等はなく, 肺炎球菌の感染経路は不明である。大動脈瘤は16例 (59%) が腹部大動脈に存在していた。

細菌培養検査は報告27例中, 血液培養検査の記載があったのは15例で, 手術後の動脈瘤組織培養のそ

れは15例であった。前者の7例, 後者の8例で肺炎球菌が同定されていた。本症例では動脈瘤組織培養からは肺炎球菌は同定されなかったが, グラム染色でグラム陽性双球菌を認めていたためPCR法による遺伝子解析を行い, 肺炎球菌の特異遺伝子を確認した⁴⁾。

治療について, まず抗菌薬投与の記載があったのが25例で, その内詳記されていたのが21例であった。その多くがBenzylpenicillin (PCG) やCefotaximeま

Table 2 Characteristic in patients with mycotic aortic aneurysm caused by *Streptococcus pneumoniae* (n = 27)

Average of age (range)	63 (30–87)
Gender (M:F)	13:14
Underlying disease	
Gastric disease	4
Hematological disease	3
Hypertension	4
Chronic obstructive pulmonary disease	2
Cardiovascular disease	4
Diabetes mellitus	4
Others	2
None	7
An antecedent history of pneumococcal infection	
Bacteremia	3
Meningitis	3
Pneumonia	3
Presenting symptom	
Back pain	22
Fever	9
Chest-abdominal pain	11
Location of aneurysm	
Abdominal aorta	16
Thoracic aorta	8
Thoraco-abdominal aorta	3
Identification of <i>S. pneumoniae</i>	
Blood culture (n = 15*)	7
Tissue culture (n = 15*)	8
Treatment	
Antibiotics (n = 25**)	
Benzylpenicillin (PCG)	6
Cefotaxime or ceftriaxone	6
Others	9
Unknown	4
Operation	24
Graft replacement	18
Others	3
Unknown	3
Outcome	
Alive	21
Died	5
Unknown	1

*: No of cases reported results of cultures

** : No of cases received antibiotics therapy

たは CTRX にて加療されていた。次に手術施行例は 24 例であり、人工血管置換術が 18 例と大多数であった。一方手術未施行例は 3 例あり、経過の詳記があった 2 例はいずれも手術に至る前に死亡していた。5 例の死亡が報告され、死因の記載は 3 例あり、2 例は感染性大動脈瘤破裂で入院後 2 日目と 17 日目に死亡、1 例は敗血症で手術後 38 日目に死亡していた。

初期治療薬として CTRX と VCM を使用した理由は感染性大動脈瘤の起炎菌頻度から、サルモネラ、大腸菌、メチシリン耐性黄色ブドウ球菌などが起炎菌で

ある可能性を考慮したためである。

術後 PCG 投与中に心不全を認めた。PCG 投与中止後 1 週間で症状が軽快したため PCG による薬剤性心不全の可能性を疑ったが、感染による高心拍出性心不全傾向に PCG による循環血液量の増加が加わり心不全増悪の一因になったものと考えた。そのため外来経過観察中の経口抗菌薬としてペニシリン系を選択せず LVFX とした。

感染性大動脈瘤の抗菌薬による推奨治療期間ははっきりとしていない。過去 20 年間の報告例でも 3 週間から一生涯までの幅があった^{4)~22)}。我々は感染性動脈瘤が一部残存していることを考慮し手術後 6 カ月間の抗菌薬治療とした。抗菌薬中止後 6 カ月以上経過しているが、再発は認められていない。

今回、我々は肺炎球菌を起炎菌とする感染性大動脈瘤のまれな症例を経験した。抗菌薬治療開始前に血液培養検査を実施していたことが、起炎菌確定に有用であった。今後、感染性大動脈瘤の起炎菌として肺炎球菌も考慮する必要があると考えられる。

文 献

- 1) Cinà CS, Arena GO, Fiture AO, Clase CM, Doobay B: Ruptured mycotic thoracoabdominal aortic aneurysms: a report of three cases and a systematic review. *J Vasc Surg* 2001; 33 (4): 861–7.
- 2) Hsu PJ, Lee CH, Lee FY, Liu JW: Clinical and microbiological characteristics of mycotic aneurysms in a medical center in southern Taiwan. *J Microbiol Immunol Infect* 2008; 41: 318–24.
- 3) 安田慶彦, 佐々木重幸: 領域別症候群. 別冊日本臨床 1996; 14: 325–7.
- 4) 大楠清文, 江崎孝行: 遺伝子検査による呼吸器感染症の迅速診断. *呼吸器科* 2008; 14 (1): 63–74.
- 5) Gelabert HA, Quinones-Baldrich WJ: Mycotic aneurysm of suprarenal aorta secondary to *Streptococcus pneumoniae*: an unusual pathogen. *Ann Vasc Surg* 1991; 5 (6): 529–32.
- 6) Gomes MN, Choyke PL, Wallace RB: Infected aortic aneurysms: a changing entity. *Ann Surg* 1992; 215 (5): 435–42.
- 7) Cordero JA Jr, Darling RC 3rd, Chang BB, Shah DM: In situ prosthetic graft replacement for mycotic thoracoabdominal aneurysms. *Am Surg* 1996; 62 (1): 35–9.
- 8) Albrecht WE, Papiasian CJ, Bamberger DM, Fiorella R: Infected abdominal aortic aneurysm due to penicillin-, ceftriaxone-, and cefotaxime-resistant *Streptococcus pneumoniae*. *J Clin Microbiol* 1997; 35 (4): 985–7.
- 9) Berdat PA, Malinverni R, Kipfer B, Carrel TP: Homograft failure in mycotic aortic aneurysm caused by *Streptococcus pneumoniae*. *Ann Thorac*

- Surg 1998 ; 66 (5) : 1818—9.
- 10) Brouwer RE, van Bockel JH, van Dissel JT : *Streptococcus pneumoniae*, an emerging pathogen in mycotic aneurysms? Neth J Med 1998 ; 52 (1) : 16—21.
 - 11) Lussier N, Girouard Y, Chapleau D : Mycotic aneurysm of the suprarenal aorta due to *Streptococcus pneumoniae* : case report and literature review. Can J Surg 1999 ; 42 (4) : 302—4.
 - 12) Naktin J, Desimone J : Lumbar vertebral osteomyelitis with mycotic abdominal aortic aneurysm caused by highly penicillin-resistant *Streptococcus pneumoniae*. J Clin Microbiol 1999 ; 37 (12) : 4198—200.
 - 13) Steig TA, Johannesen N, Schönheyder HC : Propensity of *Streptococcus pneumoniae* for the aorta. Report of 3 cases. Scand J Infect Dis 2001 ; 33 (10) : 772—4.
 - 14) Rabitsch W, Brugger SA, Trubel W, Keil F, Greinix HT, Kalhs P : *Streptococcus pneumoniae* mycotic aortic aneurysm after allogeneic bone marrow transplantation. Transplantation 2002 ; 74 (7) : 1048—50.
 - 15) Shinonaga M, Kanazawa H, Nakazawa S, Yoshiya K, Ujiie T, Yamazaki Y : Rupture of a smoldering mycotic aneurysm of the thoracic aorta into the lung. Ann Thorac Cardiovasc Surg 2002 ; 8 (3) : 177—9.
 - 16) Coutu M, Blair JF : Multiple mycotic aortic aneurysms due to *Streptococcus pneumoniae*. Ann Vasc Surg 2003 ; 17 (5) : 554—7.
 - 17) Luo CY, Ko WC, Kan CD, Lin PY, Yang YJ : In situ reconstruction of septic aortic pseudoaneurysm due to Salmonella or Streptococcus micro-
 - bial aortitis : long-term follow-up. J Vasc Surg 2003 ; 38 (5) : 975—82.
 - 18) Englert C, Aebert H, Lenhart M, Solleder A, Nerlich M, Neumann C : Thoracic spondylitis from a mycotic (*Streptococcus pneumoniae*) aortic aneurysm : a case report. Spine 2004 ; 29 (17) : E373—5.
 - 19) Goswami R, Cleveland KO, Gelfand MS : Evolving infectious aortitis caused by *Streptococcus pneumoniae*. South Med J 2004 ; 97 (10) : 1004—6.
 - 20) Rondina MT, Raphael K, Pendleton R, Sande MA : Abdominal aortitis due to *Streptococcus pneumoniae* and *Enterobacter aerogenes* : a case report and review. J Gen Intern Med 2006 ; 21 (7) : C1—3.
 - 21) Brant-Zawadzki P, Kinikini D, Kraiss LW : Deep leg vein reconstruction for an isolated mycotic common iliac artery aneurysm in an HIV-positive patient. Vascular 2007 ; 15 (2) : 98—101.
 - 22) Dickinson KJ, Parry DJ, Sandoe JA, Gough MJ : Multiple peripheral pneumococcal mycotic aneurysms without aortic involvement : a unique case confirmed with the novel use of a molecular diagnostic technique. J Vasc Surg 2007 ; 45 (6) : 1253—5.
 - 23) Nagano N, Yamamoto T, Amano A, Kikuchi K : Infected aneurysm of the aortic arch with purulent pericarditis caused by *Streptococcus pneumoniae*. Interact Cardiovasc Thorac Surg 2010 ; 10 (3) : 459—61.

Mycotic Aortic Aneurysm due to *Streptococcus pneumoniae* : A Case Report and Review of Literature

Yukiko NAKAMURA¹⁾, Takashi SAITO¹⁾, Hisaaki NISHIO¹⁾, Mitsuru ISHII²⁾⁵⁾, Kunihiko KOSUGA²⁾, Kazuhiko KATSUYAMA³⁾, Sigeru IKEGUCHI²⁾ & Takayo SUZUKI⁴⁾

¹⁾Department of Clinical Laboratory, ²⁾Department of Cardiology and ³⁾Department of Cardiovascular Surgery, Shiga Medical Center for Adults,

⁴⁾Department of Hematology and Oncology, Shiga Medical Center for Adults,

⁵⁾Department of Cardiology, National Hospital Organization Kyoto Medical Center

Mycotic aortic aneurysm due to *Streptococcus pneumoniae* is rare. The case of we report occurred in 62-year-old man with no antecedent infection admitted for appetite loss and lower leg edema. Chest and abdominal computed tomography, blood culture, and gene analysis to detect arterial wall pneumococci led to a diagnosis of mycotic aortic aneurysm caused by *S. pneumoniae*. The man had a graft replaced and was administered antibiotics. He remains well and infection-free 12 months after surgery. We also review the literature on these aortic aneurysms.

[J.J.A. Inf. D. 85 : 515~519, 2011]