症　例

成人に発症した水痘再感染による水痘肺炎及び水痘
―帯状疱疹ウイルス髄膜炎の1例―

国立国際医療センター膠原病科
山下　裕之　　上田　　洋　　高橋　裕子　　三森　明夫

（平成24年1月12日受付）
（平成24年3月13日受理）

Key words: varicella, pneumonia, meningitis

序　文

水痘は殆どの人は小児期に罹患し多くの者は軽症で経過し，免疫を獲得する水痘帯状疱疹ウイルス（Varicella-zoster virus: VZV）による感染症である．しかし，成人での初感染発症時やimmunocompromised hostで発症した場合は，しばしば重症化することがある．今回，我々は水痘再感染により皮疹のみならず，水痘肺炎及びVZV脳炎・髄膜炎を併発した1例を経験したので文献的考察も加えて報告する．

症　例

患者：74歳，男性．

主訴：皮疹，咳嗽，意識障害．

既往歴及び家族歴：関節リウマチ（63歳），胸椎圧迫骨折（73歳）．

生活歴：喫煙歴：10本/日（20歳～72歳），アルコール歴：なし．

現病歴：1997年に関節リウマチを発症し，1999年から近医にて加療開始となり，徐々に関節症状が悪化し，2007年2月からMethotrexate（MTX）を少量より開始し，2007年5月よりMTX 10mg/週及びPredonisolone（PSL）5mg/日にて症状安定していた．2008年10月初旬より全身散在性に暗赤色の皮疹出現し，数日の間に増悪傾向にあり頭皮・顔面にも出現，さらに上口蓋にも潰瘍病変が出現した．さらに，その頃より受け答えが悪くなり，ボーっとしていることが多くなった．また，ほぼ同時期に咳嗽が増え始めたが血痰や喀痰は伴わなかった．皮疹に関して近医にてMTXの副作用疑われ中止するも改善せず，炎症反応も高値であることからそれらを含めて精査加療目的にて10月24日当科紹介入院となった．

入院時現症：身長152cm，体重47.5kg，体温36.3℃，血圧103/73mmHg，脈拍数83/min．整，呼吸数18回/min，意識JCSI-1，GCS15（M6V5E4），項部硬直やKernig徴候・Brudzinski徴候などの髄膜刺激症状なし，上顎口蓋に10～15mm大の潰瘍あり，心音及び肺呼吸音は清，腹部異常所見なし，両側第4，5指に尺側変形を認める，頸部・腋窩・鼠径ともリンパ節触知せず，全身に5～7mm大の小水疱・血疱が散在し，一部は結痂を付着しているものがあり，新旧混在している．

入院時検査所見（Table 1）：白血球は3,740/μLで分画は好中球優位であった（82.3%）一方，リンパ球減少を認めた（9.4%）．血小板減少やLDH上昇は認めなかったが，CRPは9.43mg/dLと上昇していた．入院時のウイルス抗体価ではEIA法によるVZVのIgG陽性（121.7（正常2.0未満）），IgM陰性（0.76（正常0.80未満））であったが，入院後第8病日及び第20

Table 1　Laboratory data on admission

Hematology		Biochemistry	
WBC	3,740 /μL	Alb	2.5 g/dL
neutro	82.3%	T-Bil	1.2 mg/dL
lympo	9.4%	GOT	35 IU/L
mono	5.6%	GPT	29 IU/L
eosino	2.4%	LDH	192 IU/L
RBC	3.14×10^6/μL	CK	16 U/L
Hb	11.1 g/dL	BUN	35.3 mg/dL
Ht	30.3%	Cr	1.27 mg/dL
Plt	18.8×10^4/μL	Na	136 mEq/L
ESR-1h	86 mm	K	4.0 mEq/L
Coagulation		CL	102 mEq/L
PT	10.8 sec	Glu	115 mg/dL
aPTT	28.7 sec	CRP	9.43 mg/dL
Fbg	507 mg/dL		
D-D	2.2 μg/mL		

別刷請求先：（〒162-8655）東京都新宿区戸山1―21―1
国立国際医療センター膠原病科　　山下　裕之

Fig. 1　Chest X-ray and Chest CT findings on admission

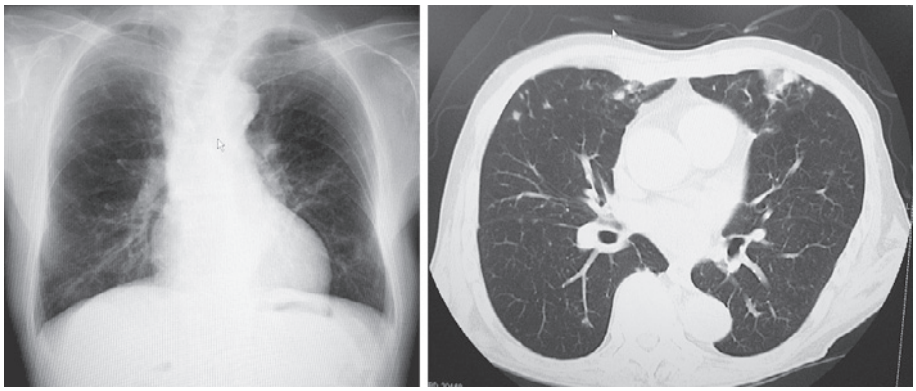

病日に測定した VZV-IgM はいずれも陽性化（1.78 及び 2，61）していたため，水痘感染と診断した．胸部単純 X 線正面像にて両側肺に網状及び小粒状影を多数認め，CT では中葉舌区や下葉優位，胸膜側主体に粒状影・結節影・斑状の浸潤影を多数認めた（Fig. 1）．さらに，軽度の意識障害を認めたため，髄液検査を施行したところ，細胞数 448/3/mm^3（単核球 392/3/mm^3，多核球 56/3/mm^3），蛋白 80mg/dL，糖 46mg/dL（血糖 108mg/dL）と細胞数増多と蛋白上昇を認め，細胞診では異型性のある細胞（class II）を多数認めた．さらに髄液 VZV-IgG 及び IgM 両者陽性，VZV-PCR 陽性（2.0×10^{2}copy/mL（正常 2.0×10^{2}copy/mL 未満））を認めた．また，頭部 MRI 検査上は，年齢相応の瀰慢性脳萎縮と慢性虚血性変化以外，脳炎など示唆する所見は認めなかった．一方で，血液培養及び髄液一般細菌・抗酸菌培養は陰性，喀痰培養にて *Pseudomonas aeruginosa*，*K. pneumoniae* を認めた．

入院後経過：喀痰培養にて *P. aeruginosa*, *K. pneumoniae* を認めたものの胸部 CT 所見が細菌性肺炎としては非典型的であり colonaization と考えられ，臨床症状も含めて一元的に水痘感染とそれに伴う水痘肺炎及び水痘―帯状疱疹ウイルス髄膜炎と診断した．当初，水痘に対して，入院第 1 病日より aciclovir を 1 日 750 mg（15mg/kg）投与していたが，肺炎と髄膜炎の合併を考慮し，入院第 8 病日より 1 日 1,500mg（30mg/kg）に増量し，3 週間投与した．第 10 病日には受け答えも明瞭になり，第 20 病日には髄液細胞数も細胞総数 120/3/mm^3（単核球 102/3/mm^3，多核球 18/3/mm^3）まで減少し，発疹もほぼ痂皮化した．第 22 病日の胸部 X 線正面像及び CT 像も著しく改善し，小結節をわずかに残すのみとなり，第 27 病日の CRP は 0.52mg/dL まで低下し，髄液細胞総数も 36/3/mm^3（単核球 36/3/mm^3，多核球 0/3/mm^3）とさらに減少し，11 月 27 日退院となった．Aciclovir にて胸部異常陰影が改善したことからも水痘肺炎の経過に矛盾しないと考えられた．

考　察

水痘は VZV による伝染性疾患であり，一般には小児期に罹患して終生免疫を獲得する予後良好な疾患とされてきた．しかし，近年，高齢者の水痘報告が散見され，殆どは再感染と考えられている．本症例も VZV-IgM 抗体が陽性化する過程で IgG 値が既に 121.7（正常 12.80 未満）と非常に高値なのは初感染の同時期ではありえない値で再感染と考えられる．木花は，水痘再感染と思われる 2 例の VZV-IgG（EIA 法）を測定したところ，2 例とも＞128.0 で初感染の水痘の初診時にこのような値をとることはなく，水痘再感染では早期より血中抗体価が高値であるのが鑑別点になりうるが，これは再感染では早期から全身 VZV が存在するため，ブースター効果で抗体価が急激に上昇することによると考察している[1]．再感染する症例は，悪性腫瘍，感染症，自己免疫性疾患，糖尿病などの基礎疾患を有する例が殆どであるが[2]，高齢でかつ基礎疾患を有するにもかかわらず，20～30 歳代の成人水痘に比べて発熱などの全身症状が軽微なのが特徴的である．高齢者では細胞性免疫が低下しているため，皮疹の治癒は遷延しても全身症状は軽いと考えられている[3]．本症例は，水痘患者との明らかな接触機会はなかったとのことだが，74 歳という高齢かつ関節リウマチという基礎疾患があり，さらに PSL 5mg/日及び MTX 10mg/日といった免疫抑制薬を服用していたことから，獲得免疫が低下した状態が再感染に関与したと考えられた．水痘の終生免疫が維持されるためには，不顕性再感染を繰り返すことが必要とされているが，少子化，核家族化，小児期の水痘ワクチンの普及による不顕性再感染の機会が減少しており，さらに長寿化も急速に進行しているので，今後高齢者の水痘再感染の増加が予想される．

成人水痘の約 20% に肺炎が合併されるといわれるが，実際は一般細菌による二次感染が主体でウイルス

自体による原発性水痘肺炎の頻度は0.8%と報告されている[4)5)]．感染したVZVウイルスは所属リンパ節で増殖し，そこから血中に入り，白血球に感染し，血行性に肺局所に到達し，宿主との免疫反応の結果，間質性肺炎を発症すると考えられる[6)7)]．その結果，胸部X線所見では両側性の散布像を呈し，胸部CTでは両側びまん性に2〜5mm大の小結節が見られるとされる[8)9)]．その陰影は病理学的には気管支周囲の炎症所見として多発性の壊死巣や出血巣を伴う浸潤巣，間質の浮腫や単核球の浸潤を反映していると報告されている[10)11)]．水痘肺炎を疑う場合，一般検査以外にVZV感染を証明する必要があり，近年は気管支肺胞洗浄液を用いたPCRによるウイルス検出がその早期診断に役立つと報告されている[9)]．本症例も，水痘が再感染したと思われる時期に一致して両側性の瀰漫性の小結節影を新たに認め，水痘肺炎と考えられる．さらにCT所見も，結節影は長径5mm以下のものが多く，一部，融合傾向を認め，典型的な原発性水痘肺炎の画像所見に矛盾しなかった．

水痘における中枢神経合併症は，脳炎49%，小脳失調27%，髄膜炎8%と髄膜炎は脳炎，小脳失調に比べて比較的少ない[12)]．水痘髄膜炎の症候は他のウイルス髄膜炎と変わりなく，発熱，頭痛，嘔吐，髄膜刺激徴候が見られる．予後は良好で，数日から数週間以内に完全回復するといわれる[13)]．我が国の疫学調査によりVZV（水痘・帯状疱疹を含む）による脳炎は単純ヘルペス脳炎についで多いとはいえ，人口100万人あたりで0.44±0.19人（単純ヘルペス：3.5±1.0人）とかなり稀といえる[14)]．水痘脳炎は皮疹出現から数日で発症することが多く，その場合は二次性の免疫アレルギー学的機序による．ウイルス血症によりVZVが中枢神経系に到達して発症し，皮疹と同時または皮疹に先行して神経症状を呈する場合は，一次ウイルス血症による直接侵襲または一次感染巣から神経内に入る軸索輸送による直接侵襲と考えられている[15)]．診断方法として，以下の3通りの方法がある．1)抗体価指数＝(髄液中ウイルス特異抗体価/血清ウイルス抗体価)/(髄液IgG/血清IgG）で表され，2.0を超えると髄液中の抗体産生が示唆される[16)]，2）髄液IgM抗体価は，皮疹を伴った場合で15〜17%，無疹性の場合で6%と報告されており，特異性は高いが感度は高くない，3）1990年代に入り，髄液から直接VZVのDNAをPCR法により検出したとする報告がなされるようになった[17)]．本症例は，水痘再感染に伴って発症した髄液検査異常を伴う意識障害で，髄液IgM抗体，髄液VZV-PCR，髄液抗体価指数（8.3）いずれも陽性であることから水痘髄膜炎を合併したものと考えられる．

以上，水痘再感染による全身性皮疹に加え，水痘肺炎及びVZVによる髄膜炎を合併した1例を報告した．当初，別々の原因と考えられた皮膚，肺，中枢神経症状のすべてが一元的にVZV感染として説明可能な症例であった．既に血清及び髄液IgG抗体が高値であるにもかかわらず，経過中，血清・髄液両者のVZV-IgM抗体の陽転化を認めた貴重な1例と考えられる．水痘感染患者に呼吸器症状や神経症状を認めた際には，肺炎及び髄膜炎・脳炎の合併を考慮して，胸部画像検索や髄液検査を行うことが重要である．

文　献

1) 木花　光：水痘再感染．臨床皮膚科　2004；58：44—7.
2) 大藤玲子，佐藤　穣，副島由行，清水隆弘：高齢者に生じた水痘の2例．臨床皮膚科　2001；55：846—8.
3) 長瀬彰夫，高橋昇司，藤岡　彰，山本達雄：高齢者の水痘の1例．皮膚臨床　1998；40：1451—3.
4) Balfour HH Jr, Groth KE, McCullough J, Kalis JM, Marker SC, Nesbit ME, *et al.*：Prevention or modification of varicella using zoster immune plasma. Am J Dis Child 1977；131：693—6.
5) Choo PW, Donahue JG, Manson JE, Platt R：The epidemiology of varicella and its complications. J Infect Dis 1995；172：706—12.
6) 鹿浦砂智子，藤田佳子，川勝俊宏，上田良弘，澤田　敏：原発性水痘肺炎の3例．臨床放射線　2000；45：893—6.
7) Plotkin SA：Clinical and pathogenetic aspects of varicella-zoster. Postgrad Med J 1985；61 Suppl 4：7—14.
8) Cowl CT, Prakash UB, Shawn Mitchell P, Migden MR：Varicella-zoster virus detection by polymerase chain reaction using bronchoalveolar lavage specimens. Am J Respir Crit Care Med 2000；162：753—4.
9) Mohsen AH, McKendrick M：Varicella pneumonia in adults. Eur Respir J 2003；21：886—91.
10) Feldman S, Stokes DC：Varicella zoster and herpes simplex virus pneumonias. Semin Respir Infect 1987；2：84—94.
11) Feldman S：Varicella-zoster virus pneumonitis. Chest 1994；106：22S—7S.
12) 喜多村勇：Commonな子どもの伝染病の現状と対策　水痘．喜多村．臨床とウイルス　1985；13：23—30.
13) 近藤富雄：〔身近なウイルス感染症〕無菌性髄膜炎の疫学的，臨床的検討（第6報）水痘髄膜炎の5例．小児科臨床　1970；42：1972—6.
14) 亀井　聡：神経系感染症の疫学．神経進歩　1999；43：5—13.
15) Echevarría JM, Casas I, Martínez-Martín P：Infections of the nervous system caused by varicella-zoster virus：a review. Intervirology

1997；40：72—84.
16) Martínez-Martín P, García-Sáiz A, Rapún JL, Echevarría JM：Intrathecal synthesis of IgG antibodies to varicella-zoster virus in two cases of acute aseptic meningitis syndrome with no cutaneous lesions. J Med Virol 1985；16：201—9.
17) Puchhammer-Stöckl E, Popow-Kraupp T, Heinz FX, Mandl CW, Kunz C：Detection of varicella-zoster virus DNA by polymerase chain reaction in the cerebrospinal fluid of patients suffering from neurological complications associated with chicken pox or herpes zoster. J Clin Microbiol 1991；29：1513—6.

A Case of Adult-onset Varicella Pneumonia and Varicella-zoster Virus (VZV) Meningitis Resulting from a Reoccurrence of Varicella

Hiroyuki YAMASHITA, Yo UEDA, Yuko TAKAHASHI & Akio MIMORI
National Center for Global and Health Medicine, Division of Rheumatology

The patient was a 74-year old male who presented with a skin rash, cough, and impaired consciousness. A diffuse, systemic, dark red rash was observed and he was admitted. Varicella infection was diagnosed based on the varicella-zoster virus (VZV)-IgM levels. The extremely high VZV- IgG levels observed were unlikely to be present in an initial infection and the infection was thought to be a reoccurrence. Diffuse nodular shadows measuring ≤5mm in diameter were observed on chest computed tomography (CT); this was consistent with the typical imaging findings of varicella pneumonia.

The cerebrospinal fluid (CSF) was positive for CSF VZV-IgM antibody, CSF VZV-PCR, and CSF antibody titer index. A diagnosis of varicella meningitis was made. When both respiratory and neurological symptoms are observed in patients with varicella infection, it is necessary to consider a combined diagnosis of varicella pneumonia and varicella meningitis/encephalitis and perform chest imaging and a CSF examination. Repeated asymptomatic re-infection is considered necessary in order to maintain a lifelong immunity to varicella; however, the opportunities for asymptomatic re-infection are decreasing with the declining birth rate and trend toward small families. As a result, reoccurrences of varicella infection in the elderly are expected to increase with rapidly increasing longevity.

〔J.J.A. Inf. D. 86：306～309, 2012〕

平成24年 5 月20日