症　例

血流感染を伴う *Mycobacterium haemophilum* による播種性皮膚感染症の一例

[1] 大阪大学医学部附属病院臨床検査部，[2] 同　感染制御部
木村　圭吾[1]　萩谷　英大[2]　満井　友美[1]
西　　功[1]　朝野　和典[2]

（令和元年5月7日受付）
（令和2年1月17日受理）

Key words：*Mycobacterium haemophilum*, *Mycobacterium leprae*, 16SrDNA sequence

序　文

Mycobacterium haemophilum は免疫不全患者や健康な小児に対し，皮膚・軟部組織感染症や肺感染症，リンパ節炎，骨・関節感染症等，種々の感染症の原因となることが知られており，近年その報告数が増加している[1]．しかし，微生物検査室で本菌を検出するためには，培養には血液成分を要すること，菌種同定可能な試薬は市販されていないため正確な同定には分子生物学的手法が必要であることなどにより，依然，検査室での検出・同定は十分とは言い難い状況にある．本症例は *M. haemophilum* による血流感染を伴う播種性皮膚感染症という貴重な症例と考え報告する．

症　例

患者：41歳，日本人女性．

主訴：不明熱，手背・下腿を中心とした有痛性の浸潤性紅斑（特に手背は腫脹強く，圧痛あり）．

既往歴：30歳～原因不明の慢性腎障害のため維持透析導入，36歳時に生体腎移植

内服薬：プレドニゾロン20mg/日，タクロリムス2mg/日，ミコフェノール酸モフェチル1,000mg/日，エベロリムス1.5mg/日，ラベプラゾール10mg/日

環境への暴露歴：特記すべき事項なし

現病歴：来院3カ月ほど前より38℃の発熱と有痛性の浸潤性紅斑が出現した．前医にて皮膚生検で白血球破砕性血管炎と診断され，プレドニゾロン，ヨウ化カリウムで加療するも発熱持続し，下腿を中心に皮下硬結が出現したため，精査加療目的に当院皮膚科に紹介となった．

入院時現症：意識清明．血圧122/80mmHg，脈拍整93/分，体温36.6℃．体表の視診では，手指関節・手背の腫脹・圧痛（Fig. 1A），両眼瞼の腫脹（Fig. 1B），両下腿に手拳大の皮下硬結を伴う有痛性紅斑を認めた．その他，頭頸部および体幹部に所見は認めなかった．

検査所見：入院時血液検査所見をTable 1に示す（ただし，血中薬物濃度は入院15日目に測定）．入院2週間前の皮膚生検の病理検査では，皮下脂肪組織を中心とした好中球を主体とする炎症細胞浸潤を認めた．

入院後経過：鑑別疾患として，結節性紅斑，血管炎症候群，ベーチェット病，Sweet病，ハンセン病などが挙げられた．両手単純レントゲンでは両手関節に変形や関節腔狭小化など認めず，全身CTでも頭蓋内および体幹臓器に特記所見を認めなかった．眼科・耳鼻咽喉科・婦人科診察，また上下部内視鏡でも悪性所見を含めた特記所見は認められなかった．入院後，発熱は持続的に続き，血液培養を複数回提出するも陰性であった．入院2週間後に顔面・頸部に浮腫の強い有痛性紅斑が出現し，これまでの浸潤性紅斑とは異なる皮疹を呈したため（Fig. 1C）再度，頸部の皮膚生検を実施した．組織学的には，表皮直下に著明な浮腫と帯状の蜜な好中球主体の炎症細胞浸潤を認めた[2]．微生物検査では，グラム染色にて抗酸菌の存在が疑われ（Fig. 2A），チール・ネルゼン染色陽性（Fig. 2B）であったことより抗酸菌感染症であることが判明した（その後，病理検査室でもチール・ネルゼン染色が実施され，抗酸菌が確認された）．その後に提出された左下腿および後頸部の皮膚生検からも多数の抗酸菌を認め，この時点で免疫抑制状態に発症した播種性抗酸

別刷請求先：（〒565-0871）大阪府吹田市山田丘2―15
大阪大学医学部附属病院臨床検査部感染微生物検査室　木村　圭吾

Fig. 1　Erythematous rashes emerging on back of the hand (A), palpebra (B), and neck (C).

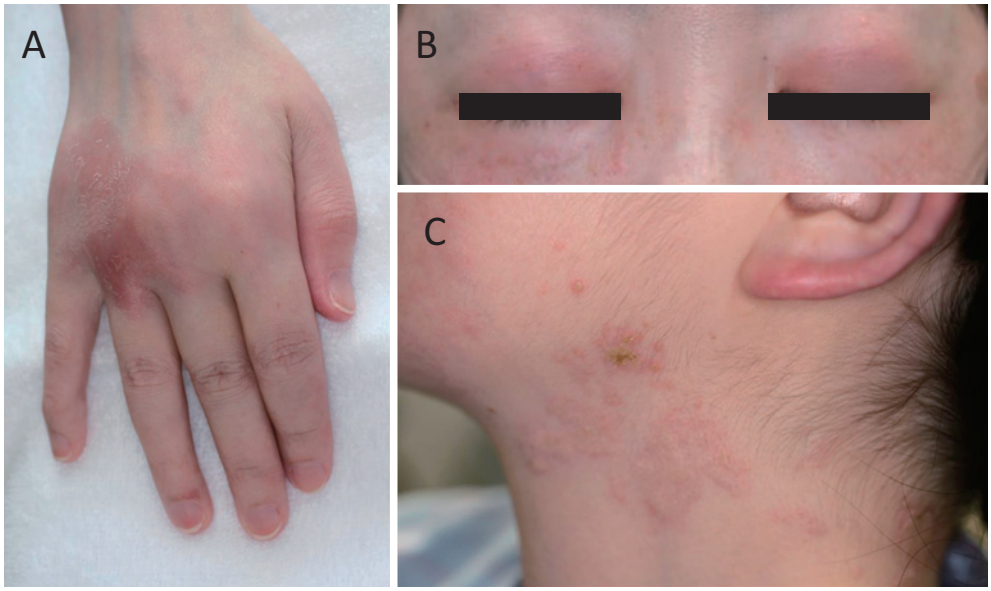

Table 1　Laboratory findings on admission

Hematology		Biochemistry		Urinalysis	
WBC	12,530 /μL	Na	136 mEq/L	SG	1.008
Neu	96.3 %	K	4.0 mEq/L	pH	6.5
Lymph	1.1 %	Cl	104 mEq/L	Prot	(+/−)
Mono	2.5 %	UN	23 mEq/L	Glu	(−)
Eos	0 %	UA	6.9 mg/dL	Uro	(+/−)
Bas	0.1 %	Cre	1.74 mg/dL	Bil	(−)
RBC	3.25×10^4 /μL	eGFR	26.9	Ket	(−)
Hb	8.4 g/dL	AST	13 U/L	WBC	(−)
Ht	29.6 %	ALT	11 U/L	Nit	(−)
PLT	29.3×10^4 /μL	γGTP	32 U/L		
ESR (1h)	65 mm	ALP	189 U/L	Serum concentrations of immunosuppressive agents*	
ESR (2h)	95 mm	LDH	207 U/L	Tacrolimus	6.9 ng/mL
		CK	16 U/L	Everolimus	4.7 ng/mL
Coagulation		CRP	2.64 mg/dL		
PT-INR	1.05	TP	5.8 g/dL		
APTT	28 sec	Alb	3.2 g/dL		
FDP (D-dimer)	6.86 μg/mL	β-D-glucan	<2.4 pg/mL		
		SIL-2R	1,116 U/mL		
		PCT	0.24 ng/mL		

*Tested on Day 15 of admission

菌感染症と考えられた．

菌種同定：菌体には，結核菌を疑わせるコード形成がわずかに認められたため（Fig. 2B），Loopamp 結核菌群検出試薬キット（栄研化学）を用いて遺伝子検査を実施したが陰性であり，抗原特異的インターフェロンγ遊離検査（T-スポット．TB Oxford Immunotec）も陰性であったことより結核菌である可能性は低いと判断された．そこで，皮膚生検材料から遺伝子を抽出し，直接，抗酸菌に特異的な 2 領域（*rpoB*, *hsp65*）のシークエンス解析を実施した（*rpoB*：Forward primer；MF 5'-CGA CCA CTT CGG CAA CCG-3', Reverse primer；MR 5'-TCG ATC GGG CAC ATC CGG-3', *hsp65*：Forward primer；Tb11 5'-ACC AAC GAT GGT GTG TCC AT-3', Reverse primer；Tb12 5'-CTT GTC GAA CCG CAT ACC CT-3'）[2)3)]．PCR 条件は両領域ともに 95℃ 3 分，（95℃ 30 秒，63℃ 30 秒，72℃ 30 秒）×37 サイクル，72℃ 5 分とした．その結果，両領域ともに *M. haemophilum* ATCC29548（Type strain）と 100% の相同性を認め（*rpoB*：328bp/328bp，*hsp65*：422bp/422bp），塗抹検査で認められた抗酸菌は *M. haemophilum* と同定された．

Fig. 2　Microscopic examination of the dermatologic lesion.
A, Gram stain; arrows indicate so-called ghost bacteria. B, Ziehl-Neelsen stain.

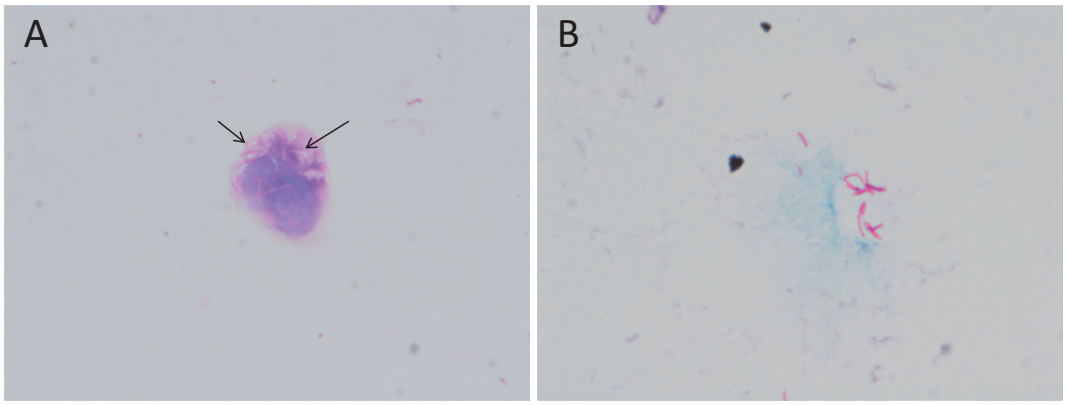

Fig. 3　*Mycobacterium haemophilum* colonies on agar plates after 14 days.
A, chocolate agar in 5% CO_2 at 35℃. B, blood agar in ambient air at 30℃.



抗酸菌の分離培養：提出された検体はすべて，固形培地：極東 2% ビット培地 SP(極東製薬)，液体培地：ミジット分離培養剤(BD)，平板培地：バイタルメディア 血液寒天培地（ウマ）（極東製薬）およびバイタルメディア　チョコレート寒天培地（極東製薬）に接種した．固形培地と液体培地は 37℃ で，血液寒天培地は 30℃　好気，チョコレート寒天培地は 35℃　5%CO_2 で培養を実施した．この中で，もっとも良好な発育を示した条件は「チョコレート寒天培地，35℃，5%CO_2」であった（Fig. 3A）．提出検体のうち血液検体に関しては，十分量の滅菌精製水を加え混和した後，3,000 rpm　20min 遠心，その沈渣に再度，滅菌精製水を加え混和し，十分溶血させた後に各培地に接種するよう注意した．最終的に，穿刺吸引した膿および血液からも *M. haemophilum* が分離された．

診断：病理検査に提出された後頸部や両下腿，また右前腕の皮膚生検材料すべてから抗酸菌が検出された．全身の CT 画像検査ではリンパ節腫大等の異常所見を認めず，皮膚病変以外の感染巣はあきらかではなかったことから，本症例は *M. haemophilum* による血流感染を伴う播種性皮膚感染症と診断された．

抗菌薬治療：入院 23 日目より clarithromycin（CAM　400 mg）+ minocycline （MINO　200 mg）+ ciprofloxacin（CPFX　400mg）の 3 剤の経口抗菌薬による治療を開始した．20 日目に MINO による嘔気および色素沈着が出現したため rifabutin（RBT 150mg）へ変更した．その後，新たな紅斑の出現も認めず改善を認めている．腎機能の悪化にも注意し免疫抑制剤の投与量を適宜調整しながら治療継続．最終的に CAM は 800mg/日に増量して軽快退院となったが，2 カ月後，発熱と四肢の紅斑出現を認め再入院となった．培養検査は陰性であったが依然，塗抹検査では抗酸菌を認めており，meropenem（MEPM 1g）が追加されたことで症状は改善し，最終的に faropenem（FRPM 600 mg）に変更され退院となった．その後，発熱と紅斑の出現は認めるもののその頻度は低下しており，1 年以上治療が継続されている．

考　察

本症例は，腎移植後の患者に発症した *M. haemophilum* による播種性非結核性抗酸菌症である．臓器への

Table 2 Summary of *Mycobacterium haemophilum* infections in transplant patients

Case	Year	Age (yr) /sex[a]	Underlying disease[b]	Transplant-ed organ[c]	Clinical presentation	Culture source	Culture	Treatment[d]	Outcome	Refer-ence
1	2010	62/M	ischemic heart disease	Heart	fever, warm and tender erythematous plaques with undefined borders observed on both shins	biopsy of skin	positive	CAM + CPFX + RFP	improved	11
2	2011	59/M	diabetic nephropathy	Kidney	cutaneous and subcutaneous nodules on the upper and lower limbs	needle aspiration	positive	CAM + CPFX	improved	12
3	2011	59/F	hepatitis B virus-related cirrhosis, diabetes mellitus	Liver	generalized and nodular skin lesions	biopsy of skin	positive	CAM + MFLX + EB + AMK	resolved	13
4	2011	22/M	dysplastic kidney	Kidney	progressive swelling and erythema developed in forearm and palm with pain	tissue samples	positive	CAM + MFLX + EB	improved	14
5	2012	58/M	chronic renal failure	Kidney	arthralgia, swelling of finger, skin rash, erythema, papules and subcutaneous nodule	biopsy of skin	positive	CAM + RFP + EB + INH	resolved	15
6	2013	67/M	type 2 diabetes mellitus	Kidney	asymptomatic rash and swelling over right thigh	biopsy of skin	positive	CAM + CPFX	resolved	16
7	2014	66/F	hepatocellular carcinoma, ITP, type 2 diabetes mellitus, chronic kidney disease, vitamin B12 deficiency, hysterectomy for menorrhagia, osteoporosis	Liver	tender and raised pustular skin lesions over face, arms, chest, and legs	synovial fluid from the knee	positive	CAM + IPM	improved	17
8	2014	54/M	AML	Stem cell	nodules on limbs, thighs, and abdomen	biopsy of skin	positive	CAM + RBT + EB	improved	18
9	2014	32/M	IgA nephropathy	Kidney	multiple episodes of epistaxis and sensation of nasal fullness	intranasal mass	–	CAM + CPFX + RFP ↓ CLDM + CPFX + RFP	relapse	19
					multiple, painless, non-discharging erythematous nodules	biopsy of skin				
10	2016	27/M	ANCA-associated necrotizing glomerulonephritis	Kidney	fever, arthralgia, multiple subcutaneous tumors, edema in left knee, lower leg, and hands	biopsy of skin, bone	positive	CAM + CPFX + RBT + antitubercular therapy	resolved	20
11	2016	57/F	AML	Stem cell	thigh rash	biopsy of skin	positive	CAM + CPFX + RBT	resolved	21
12	2017	61/F	Crohn's disease, chronic venous stasis dermatitis	Kidney	tender erythematous nodule on left forearm	biopsy of tissue	positive	AZM + CPFX + RBT	resolved	22
13	2017	71/M	hypertension, gouty arthritis	Kidney	fever, right palm swelling, multiple erythematous subcutaneous nodules	fluid aspirate	positive	CAM + CPFX + RFP	improved	23
14	2017	14/F	PTLD	Heart	left arm and lower leg swelling with pain	biopsy of tissue	positive	CAM + CPFX + RFP	resolved	24
15	2018	65/F	renal disease, hypertension, EB virus-positive PTLD	Kidney	fever, rash	biopsy of skin	positive	CAM + CPFX + RBT	died due to respiratory failure	25
16	2018	32/M	endocarditis, gastrointestinal bleeding, hypertension	Kidney	multiple painful nodular lesions	biopsy of tissue	–	CAM + CPFX + RBT	resolved	26
17	2019	41/F	chronic renal failure	Kidney	fever, arthralgia, multiple tender erythema on face, neck, and extremities	biopsy for tissue, blood	positive	CAM + CPFX + RBT + FRPM	persisted	This case

[a] M, male; F, female

[b] ITP, idiopathic thrombocytopenic purpura; AML, acute myelogenous leukemia; ANCA, antineutrophil cytoplasmic antibody; PTLD, posttransplant lymphoproliferative disorder

[c] Included Stem cell

[d] CAM, clarithromycin; CPFX, ciprofloxacin; RFP, rifampicin; MFLX, moxifloxacin; EB, ethambutol; AMK, amikacin; IPM, imipenem; INH, Isoniazid; RBT, rifabutin; CLDM, clindamycin; AZM, azithromycin; FRPM, faropenem

感染は認めないものの，血液および全身の体表から本菌が検出された．微生物検査室で実施したグラム染色が本症例の診断に大きな役割を果たした．微生物検査に最初に提出された検体は綿棒で採取されており，得られた検体量も微量で細胞成分もわずかにしか認めない状況であったが，そのわずかな細胞成分上に，グラム染色では染色されない，所謂“ghost”状態の菌体を認め抗酸菌が疑われた（Fig. 2A）．病理検査室では通常チール・ネルゼン染色は実施されているが，抗酸菌の存在が確認されているかもしくは疑われている検体に限定されている．同様に，当微生物検査室でもチール・ネルゼン染色は通常，抗酸菌検査依頼時にのみ実施する．本症例は，特徴的なグラム染色所見を見逃さなかった微生物検査技師による検鏡が診断に大きく寄与した症例と考える．

M. haemophilum の細菌学的特徴は，発育にX因子（ヘミン）やクエン酸鉄第二アンモニウム等の鉄成分を要求する点と，至適発育温度が30～32℃である点である[1)4)5)]．従って，通常，抗酸菌培養に用いられる固形培地の小川培地や液体培地のMGIT（Mycobacterium Growth Indicator Tube,BD）やMP抗酸菌培養ボトル（SYSMEX bioMérieux）等での発育は期待できないため，Middlebrook7H10寒天培地等の培地にヘミン含有のストリップを設置するか，血液寒天培地等を用いる工夫が必要となる[1)4)5)]．至適発育温度が30～32℃である抗酸菌としては *Mycobacterium marinum* や *Mycobacterium ulcerans* が知られているが[1)4)6)]，いずれも血液要求性はなく，患者背景や臨床像が特徴的であることから，両者と *M. haemophilum* との鑑別は比較的容易であると考える．

本症例から分離された *M. haemophilum* は30℃　血液寒天培地にて発育を認めたが，もっとも発育が良好であった条件は「チョコレート寒天培地，35℃，5% CO_2」であった（Fig. 3）．チョコレート寒天培地には血液寒天培地に比し多くのヘミンが含まれているため，*M. haemophilum* がより発育し易い環境であったと考えられた．さらに，*M. haemophilum* は5～10%の CO_2 が発育を支持することが知られており[7)8)]，通常，微生物検査室で使用している CO_2 フラン器を利用することができる．当院で過去に経験した症例においても当該条件がもっとも良好な発育を認めたことから，本菌を疑う場合は，30℃　血液寒天培地での培養に加え，「チョコレート寒天培地，35℃，5%CO_2」という条件で培養を実施することにより，検出感度の向上が期待できる．また本症例では，血液を接種した37℃培養のMGIT（BDバクテック MGlT－320（BD）により培養）が培養18日で陽転した．これは，患者血液中に含まれる鉄成分が発育を支持したと推測される．*M. haemophilum* は30～32℃培養が推奨されているが，37℃でも発育したとの報告[5)]もあることから，種々の培養温度条件で発育可能であると推測される．

本症例は血流感染を伴う播種性皮膚感染症と診断されたが，皮膚生検病理検査により好中球主体の結節性紅斑を示唆する所見を得たことより，当初，ハンセン病の可能性も考慮された．実際，*Mycobacterium. leprae* との鑑別を要した症例[6)]や，稀ではあるが混合感染の症例も報告されており[9)]，*M. haemohilum* と *M. leprae* との鑑別は重要であると考える．*M. leprae* は人工培地では発育せず微生物学的診断が困難であることから，ハンセン病の診断は臨床像・病理検査所見・末梢神経所見・細菌学的検査を総合して行われる．しかし本症例は，患者が高齢ではない41歳の日本人であった点，皮膚組織中の抗酸菌が培地上で検出され，且つ遺伝子学的に *M. haemophilum* と同定された点から考慮すると，患者がハンセン病である，もしくは *M. leprae* との混合感染の可能性は非常に低いと考えられた．実際，菌種同定には *M. leprae* との鑑別が十分に可能な遺伝子領域を利用しており[2)]，誤同定の可能性は極めて低い．

M. haemophilum に対しては標準的な薬剤感受性試験の方法が存在しないため本症例では実施せず，過去の文献[1)]を参考に薬剤を選択し投与量を決定した．その後，MINOからRBTに変更，MEPMが追加された後にFRPMに変更され，1年以上の抗菌薬治療が継続されている．

原因が明らかとなり抗菌薬治療により改善を認めたが，臨床所見と病理検査所見から当初はSweet病がもっとも疑われており[10)]，診断に時間を要した．病理検査では好中球主体の結節性紅斑との所見が得られ，さらに患者は腎移植後で4剤の免疫抑制剤服薬中の易感染性状態であるため，より早期に細菌感染を鑑別疾患として考慮する必要があったと思われる．*M. haemophilum* による感染症は世界的に症例数が増加しており[1)]，国内も例外ではないと思われる．HIV陽性患者や移植患者等の免疫抑制患者が症例の大半を占めているが[1)]，移植患者に限定すると，2010年以降で本症例を含め少なくとも17例が報告されている（Table 2）．中でも腎移植患者の感染症症例が多い印象を受け，臨床症状としては結節性紅斑や腫脹，発疹が多く共通しており，出現部位は顔や四肢，腹部など多様である．培養に関しては，チョコレート寒天培地を用いた30℃培養という同じ条件であっても，コロニー発育に要した期間が3日の症例[14)]もあれば44日の症例[25)]も報告されているため，培養条件の工夫が重要であり，より早期に微生物学的診断を行うためには，検体から直接，遺伝子同定を実施することが有用であると考えられ

る．腎移植後であり，既報と類似した症状を呈していたことを考慮すると，本患者への抗酸菌感染も早期に想定すべきであったと言える．治療にはCAMやCPFX，RFPやRBTが多用されているが，治療困難例もあり[19]，今後の症例報告のさらなる増加と治療成績の蓄積により，より適切な抗菌薬治療の確立と，薬剤感受性試験の標準法の開発を期待したい．

謝辞：皮膚所見に関してご助言を頂きました当院皮膚科 中川幸延先生，清水友理先生，*M. leprae*との鑑別に関してご助言を頂きました国立感染症研究所ハンセン病研究センター センター長 石井則久先生に深謝申し上げます．

利益相反自己申告：著者朝野和典はMSD（株）から講演料を受けている．

文 献

1) Kelley CF, Armstrong WS, Eaton ME：Disseminated *Mycobacterium haemophilum* infection. Lancet Infect Dis. 2011；11：571–8.
2) Shimizu Y, Nakagawa Y, Kotobuki Y, Kimura K, Hagiya H, Katayama I：Case of *Mycobacterium haemophilum* infection presenting with Sweet's syndrome-like reactions. J Dermatol. 2019；46：e319–20.
3) McNabb A, Eisler D, Adie K, Amos M, Rodrigues M, Stephens G, *et al.*：Assessment of partial sequencing of the 65-kilodalton heat shock protein gene (hsp65) for routine identification of *Mycobacterium* species isolated from clinical sources. J Clin Microbiol. 2004；42：3000–11.
4) Itoh S, Kazumi Y, Abe C, Takahashi M：Heterogeneity of RNA polymerase gene (rpoB) sequences of *Mycobacterium gordonae* clinical isolates identified with a DNA probe kit and by conventional methods. J Clin Microbiol. 2003；41：1656–63.
5) Saubolle MA, Kiehn TE, White MH, Rudinsky MF, Armstrong D：*Mycobacterium haemophilum*：microbiology and expanding clinical and geographic spectra of disease in humans. Clin Microbiol Rev. 1996；9：435–47.
6) 斎藤 肇，戸田憲一，松本いづみ，松尾清光，中永和枝，石井則久：免疫不全患者の皮膚病巣から分離された*Mycobacterium haemophilum*の細菌学的特性．感染症誌 2004；78：389–97.
7) Ishii K, Ishii N, Nakanaga K, Nakano K, Saito I, Asahina A：*Mycobacterium haemophilum* infection with prominent facial manifestation mimicking leprosy. J Dermatol. 2015；42：992–5.
8) Sompolinsky D, Lagziel A, Rosenberg I：Further studies of a new pathogenic mycobacterium (*M. haemophilum* sp. nov.). Can J Microbiol. 1979；25：217–26.
9) Males BM, West TE, Bartholomew WR：*Mycobacterium haemophilum* infection in a patient with acquired immune deficiency syndrome. J Clin Microbiol. 1987；25：186–90.
10) SoRelle JA, Beal SG, Scollard DM, Gander RM, Cohen J, Nuara A, *et al.*：*Mycobacterium leprae* and *Mycobacterium haemophilum* co-infection in an iatrogenically immunosuppressed patient. Diagn Microbiol Infect Dis. 2014；78：494–6.
11) Sagi L, Leshem E, Barzilai A, Baum S, Har-Zahav Y, Rahav G：*Mycobacterium haemophilum* infection presenting as bilateral cellulitis and annular lesion in a heart transplant recipient. Isr Med Assoc J. 2010；12：57–8.
12) Castro-Silva AN, Freire AO, Grinbaum RS, Elmor de Araújo MR, Abensur H, Araújo MR, *et al.*：Cutaneous *Mycobacterium haemophilum* infection in a kidney transplant recipient after acupuncture treatment. Transpl Infect Dis. 2011；13：33–7.
13) Lau SK, Curreem SO, Ngan AH, Yeung CK, Yuen KY, Woo PC：First report of disseminated *Mycobacterium* skin infections in two liver transplant recipients and rapid diagnosis by hsp 65 gene sequencing. J Clin Microbiol. 2011；49：3733–8.
14) Clement CG, Loeffelholz MJ, Eltorky MA, Tang YW, Williams-Bouyer N：*Mycobacterium haemophilum* and *Histoplasma capsulatum* coinfection in a renal transplant patient. J Clin Microbiol. 2011；49：3425–8.
15) Takeo N, Hatano Y, Okamoto O, Saruwatari K, Nakanaga K, Ishii N, *et al.*：Case of *Mycobacterium haemophilum* infection in a Japanese renal transplant patient and a review of Japanese cases. J Dermatol. 2012；39：968–9.
16) Copeland NK, Arora NS, Ferguson TM：*Mycobacterium haemophilum* Masquerading as Leprosy in a Renal Transplant Patient. Case Rep Dermatol Med. 2013；2013：793127.
17) Doherty T, Lynn M, Cavazza A, Sames E, Hughes R：*Mycobacterium haemophilum* as the Initial Presentation of a B-Cell Lymphoma in a Liver Transplant Patient. Case Rep Rheumatol. 2014；2014：742978.
18) Brissot E, Gomez A, Aline-Fardin A, Lalande V, Lapusan S, Isnard F, *et al.*：Report of disseminated *Mycobacterium haemophilum* infection after double cord blood allo-SCT. Bone Marrow Transplant. 2014；49：1347–8.
19) Ducharlet K, Murphy C, Tan SJ, Dwyer KM, Goodman D, Aboltins C, *et al.*：Recurrent *Mycobacterium haemophilum* in a renal transplant recipient. Nephrology (Carlton). 2014；Apr；19（Suppl 1）：14–7.
20) Brix SR, Iking-Konert C, Stahl RA, Wenzel U：Disseminated *Mycobacterium haemophilum* infection in a renal transplant recipient. BMJ Case Rep. 2016；bcr2016216042.

21) Baluch A, Pasikhova Y, Snyder M：Successful management of *Mycobacterium haemophilum* lower extremity cutaneous infection in a matched-unrelated donor stem cell transplant recipient. Transpl Infect Dis. 2017；19： doi：10.111/tid.12627.
22) Krueger S, Rork J, Lee J, Cornejo K, Gibson L, Daly JS, *et al.*：*Mycobacterium haemophilum* infection in a renal transplant patient with inflammatory bowel disease. Dermatol Online J. 2017；23： pii：13030/qt8vs8509k.
23) Anandh U, Jayanna K：Nontubercular Mycobacterial Infection in a Renal Allograft Recipient. Indian J Nephrol. 2017；27：478–81.
24) Takeyari S, Hashii Y, Yoshida H, Kogaki S, Ozono K：*Mycobacterium haemophilum* osteomyelitis in the immunocompromised host. Pediatr Int. 2017；59：1279–81.
25) Jacobs SE, Zhong E, Hartono C, Satlin MJ, Magro CM, Jenkins SG, *et al.*：Closing the Brief Case：Disseminated *Mycobacterium haemophilum* Infection in a Kidney Transplant Recipient. J Clin Microbiol. 2018；56：e00562–17.
26) Abolghasemi S, Abbasi F, Tehrani S, Nafar M, Nasiri MJ：Cutaneous Infection With *Mycobacterium haemophilum* in an Immunocompromised Patient. Iran J Kidney Dis. 2018；12：312–4.

A Case of Cutaneously Disseminated *Mycobacterium haemophilum* Infection Accompanying Blood Stream Infection

Keigo KIMURA[1], Hideharu HAGIYA[2], Tomomi MITSUI[1], Isao NISHI[1] & Kazunori TOMONO[2]
[1]Laboratory for Clinical Investigation and [2]Division of Infection Control and Prevention, Osaka University Hospital

Mycobacterium haemophilum is a non-tuberculous mycobacterium that causes systemic infections involving the skin and soft tissue, pulmonary system, bones and joints, particularly in immunocompromised patients. We report herein on a rare case of cutaneously disseminated *M. haemophilum* infection accompanying blood stream infection in a patient following renal transplantation. A 41-year-old Japanese woman who had undergone a kidney transplant 5 years previously was referred to us due to prolonged undetermined fever. She was taking prednisolone, tacrolimus, everolimus, and mycophenolate mofetil at the time of hospitalization. In addition to the high fever, the patient suffered from chronic erythema emerging over her body. The results of Gram staining were suggestive of mycobacterium infection, and a genetic analysis based on sequencing of the *hsp65* and *rpoB* genes finally identified this case to be a disseminated *M. haemophilum* infection. After we initiated combination therapy including clarithromycin, ciprofloxacin, and rifabutin, the patient's dermatological condition ameliorated and she was discharged 3 months later in remission.

Diagnosis of non-tuberculous mycobacterial infection is challenging from the aspect of both the clinical and laboratory approaches. In this case, careful observation of Gram staining in laboratory was a clue to the diagnosis of the infection. Among non-tuberculous mycobacteria, *M. haemophilum* is clinically a rare pathogen. Difficulty in identifying the pathogen may be a reason for its lower prevalence. *M. haemophilum* prefers a lower temperature (30-32℃) and requires iron or hemin (e.g. a blood agar plate) for proliferation, although we noticed that a chocolate agar plate in 5% CO_2 at 35℃ gave the best culture conditions in this case. In case of refractory and unidentified dermatologic diseases, attention should be paid to the possibility of mycobacterial infection.

〔J.J.A. Inf. D. 94：325～331, 2020〕

令和２年５月20日