原　著

COVID-19 関連肺炎 13 例における胸部 CT 画像の特徴

[1] 大阪市立総合医療センター感染症内科，[2] 京都府立医科大学附属病院感染症科，[3] 大阪市立総合医療センター小児救急科

中川　裕太[1)]　笠松　悠[1)2)]　福岡　里紗[1)]　森田　諒[1)]
山根　和彦[1)]　小西　啓司[1)]　麻岡　大裕[1)]　中河　秀憲[1)]
白野　倫徳[1)]　天羽　清子[3)]　外川　正生[3)]　後藤　哲志[1)]

（令和 2 年 5 月 8 日受付）
（令和 2 年 9 月 2 日受理）

Key words：COVID-19, chest CT, chronologic in CT findings

要　旨

大阪市立総合医療センターに入院した COVID-19 関連肺炎 13 例において，再検例を含むのべ 20 件の胸部 CT 画像について検討した．全例で胸膜直下の病変と ground-glass opacity（GGO）を認めたが，胸水，心嚢水，縦隔・肺門部リンパ節腫脹，空洞形成は認めなかった．また，酸素投与を要した 3 例は下葉の volume loss とともに胸膜直下の病変と結合する気管支血管束の病変が認められた．発症時期から画像所見を分類すると GGO は発症早期（10 日未満）に多く認められ，crazy-paving pattern，consolidation，背側の consolidation の帯状の融合像は発症後期（10 日以降）に多く認められた．鑑別疾患としてはインフルエンザなどによるウイルス性肺炎と器質化肺炎が重要と考えられた．詳細な問診による発症からの期間と胸部 CT 画像の特徴的な所見や経時的変化を合わせて理解することで，COVID-19 の事前確率を適切に評価し，診断と治療および感染対策につなげることが重要である．

〔感染症誌　94：814～820，2020〕

序　文

COVID-19 の画像所見としては，胸水，心嚢水，縦隔・肺門部リンパ節腫脹，空洞形成は認められず，胸膜直下の病変欠如はないなど様々な所見が報告されている[1)2)]．また，既報[3)]では，発症からの日数によって以下のように Phase 1～4 に分類する手法がとられている．

Phase 1：症状出現から 4 日目までは ground-glass opacity（GGO）を呈する．

Phase 2：症状出現 5～8 日目には crazy-paving pattern，consolidation が増える．

Phase 3：症状出現 9～13 日目には 9 割の症例で consolidation へ変化する．

Phase 4：発症 14 日目以降には徐々に陰影が薄くなり，索状影へと変化し収束する．

COVID-19 では上記のような特徴的な胸部 CT 画像所見を呈することが広く知られるようになってきたため，今後 COVID-19 流行時には，発熱や呼吸器症状を呈する患者に胸部 CT 検査がより閾値を下げて施行されることが予想される．濃厚接触歴のない患者や他疾患を疑っている患者に施行した胸部 CT 検査で疑わしい肺炎像を認めた場合，発症からの日数と胸部 CT 画像所見を合わせることで COVID-19 の事前確率を適切に判断し，その後の検査・治療や感染対策につなげることが重要であると考える．大阪市立総合医療センター（以下「当院」）に入院した COVID-19 患者のうち詳細な病歴聴取により正確な発症日を把握できた症例の胸部 CT 画像所見の経時的変化について報告する．

対象と方法

【対象】

COVID-19 感染が疑われた患者のうち，鼻腔ぬぐいもしくは喀痰から N1，N2 遺伝子領域を対象とした SARS-CoV-2 の PCR 検査が陽性となった者を COVID-19 と診断した．当院に 2020 年 1 月 1 日から 3 月 13 日までに入院した COVID-19 患者に対して，4 月 1 日までに施行された有意所見のある胸部 CT 検査（他院で施行されたものも含む）をスクリーニングし，

別刷請求先：（〒534-0021）大阪市都島区都島本通 2―13―22
大阪市総合医療センター感染症内科
中川　裕太

Table 1　Clinical characteristics of 13 cases

	Case 1	Case 2	Case 3	Case 4	Case 5	Case 6	Case 7	Case 8	Case 9	Case 10	Case 11	Case 12	Case 13
Age, Sex	47M	37M	64F	41F	40F	51F	61M	40M	31M	51M	65M	65F	61F
Underlying condition	DM	None	None	None	None	DM	DM HT HL	None	None	Sudden deafness Omphalocele	HT HL	Thyroid cancer, Rheuma-toid arthritis	HT Hypothyroidism Meniere's disease
HbA1c	13.0%					10.4%	9.7%						
Symptoms	F, Dys	F, Cou, Dia	F, Dia, Nau, Abd	F, Chi, Nas, T	F, H, Chi, Sor	F, H Cou, M, Spu, Ano	F, Dys, Cou	F, Cou, M, Dia, T	F, M, Nas, T	F, Cou, M, L	F, Nas, Spu, Ano	F, Cou, M, Spu	F, H, Nau
Duration of symptoms	Unknown	11 days	11 days	14 days	8 days	22 days	19 days	7 days	14 days	16 days	13 days	24 days	17 days
Oxygen therapy	Yes	No	No	No	No	No	Yes	No	No	No	No	Yes	No
Mechanical ventilation	Yes	No	No	No	No	No	Yes	No	No	No	No	No	No
Outcome	Death	Alive	Alive	Alive	Alive	Alive	Alive	Alive	Alive	Alive	Alive	Alive	Alive
Antiviral agent used	Favipiravir	None	None	None	None	None	lopinavir/ ritonavir	None	None	None	None	lopinavir/ ritonavir	None

(Abbreviations: DM: Diabetes; HT: Hypertension; HL: Hyperlipidemia; F: Fever; Chi: Chills; Nas: Nasal discharge; Sor: Sore throat; Cou: Cough; H: Headache; Spu: Sputum; M: Malaise; T: Taste disorder; Dia: Diarrhea; L: Lower limb weakness; Dys: Dyspnea; Nau: Nausea; Abd: Abdominal bloating; Ano: Anorexia)

1 名の呼吸器専門医を含む 2 名以上の医師で COVID-19 関連肺炎と診断したものを対象とした．対象者からの同意は書面にて取得し，当院倫理審査委員会の承認を得た．

【胸部 CT 所見の評価】

胸部 CT 画像における病変を，Fleischner society の Glossary of Terms for Thoracic Imaging[4]で定義されている，GGO，crazy-paving pattern，consolidation という用語を用いて評価した．また，下葉の volume loss（Volume loss in bilateral lower lobes），胸膜下線・帯状陰影（Subpleural lines or bands），リンパ節腫脹（Lymphadenopathy），空洞形成（Cavitation），胸水（Pleural effusion），心嚢水（Pericardial effusion）についても検討した．分布については胸膜直下病変（Subpleural lesion），気管支血管束（Bronchovascular bundles）沿いの病変に分類した．また二次小葉レベルでの分布を汎小葉もしくは小葉辺縁性（Panlobular or Perilobular），小葉中心性（Centrilobular）に分類した．陰影の分布が下葉優位か上・中葉優位かについても検討した．

結　果

対象期間内に当院に入院した COVID-19 患者は 16 例で，うち COVID-19 関連肺炎と診断された 13 例に対して合計 22 件の胸部 CT 検査を施行し，肺炎像を認めた胸部 CT 検査は 20 件であった．13 例の年齢の中央値は 52 歳（範囲 31～65 歳）で，胸部 CT 検査 20 件における発症から検査施行までの日数の中央値は 9.5 日（範囲 2～27 日）であった．全経過中の症状としては 37.5℃ 以上の発熱（100%），咳嗽（54%），倦怠感(38%)，鼻汁(23%)，頭痛(23%)，下痢(23%)，悪寒（15%），喀痰（15%），味覚障害（15%），呼吸苦（15%），食思不振（15%），咽頭痛（8%），下肢脱力（8%），嘔気（8%），腹部膨満感（8%）を認めた．血液検査では LDH 上昇，CRP 上昇を認める例が多かった．

初診時に全例で喀痰の一般細菌培養も提出したが有意な病原細菌は検出されなかった．

以下，胸部 CT 所見とその変化について提示し，Case 1，6，7，12 についてはそれに加えて，経過についても詳細に示した．さらに，全症例の年齢，性別，基礎疾患，糖尿病がある場合 HbA1c，症状，症状消失までの期間，酸素需要，挿管管理の有無，アウトカム，抗ウイルス薬について Table 1に要約した．

＜Case 1＞47 歳男性，基礎疾患に糖尿病（HbA1c 13.0%）を認めた．本症例は発熱の症状で発症し，発症第 7 日目には体動時の息切れがあり，酸素マスク 9 L 投与下で PaO_2　144mmHg と呼吸状態の増悪を認め人工呼吸管理となった．同日ファビピラビルの投与を開始した．発症 13 日目にさらに全身状態が増悪し CHD（continuous hemodialysis），VA-ECMO（Veno-Arterial extracorporeal membrane oxygenation）導入となった．AST，ALT，尿酸値などの上昇を認め

Fig. 1　Chest computed tomographic (CT) images in Case 1 to Case 13.
The letters (A-M) in the lower left corner corresponds to each case. The number in the upper right hand corner of each CT image illustrates the post-onset day. A-1 shows subpleural ground glass opacities (GGOs), and A-2, 3 show subpleural bands in both lower lobes (black arrows). B shows consolidation with an air bronchogram (white arrow). C-1 shows the crazy-paving pattern (black arrows), and C-2 shows subpleural curvilinear shadows (white arrow). D-1 shows subpleural consolidation, and D-2 shows subpleural bands. A part of the CT image in E shows centrilobular shadows (white arrow), while the rest of the image shows panlobular lesions. F and G show subpleural bands. H, I and J show subpleural GGOs and the crazy-paving pattern. K shows consolidation. L-1 shows the crazy-paving pattern and thickening of the bronchovascular bundles (white arrow) and subpleural lesions, and L-2 shows volume loss in both lower lobes. L-3 shows improvement in the lung volumes in both the lower lobes and disappearance of some shadows. M shows subpleural GGOs and subpleural bands.

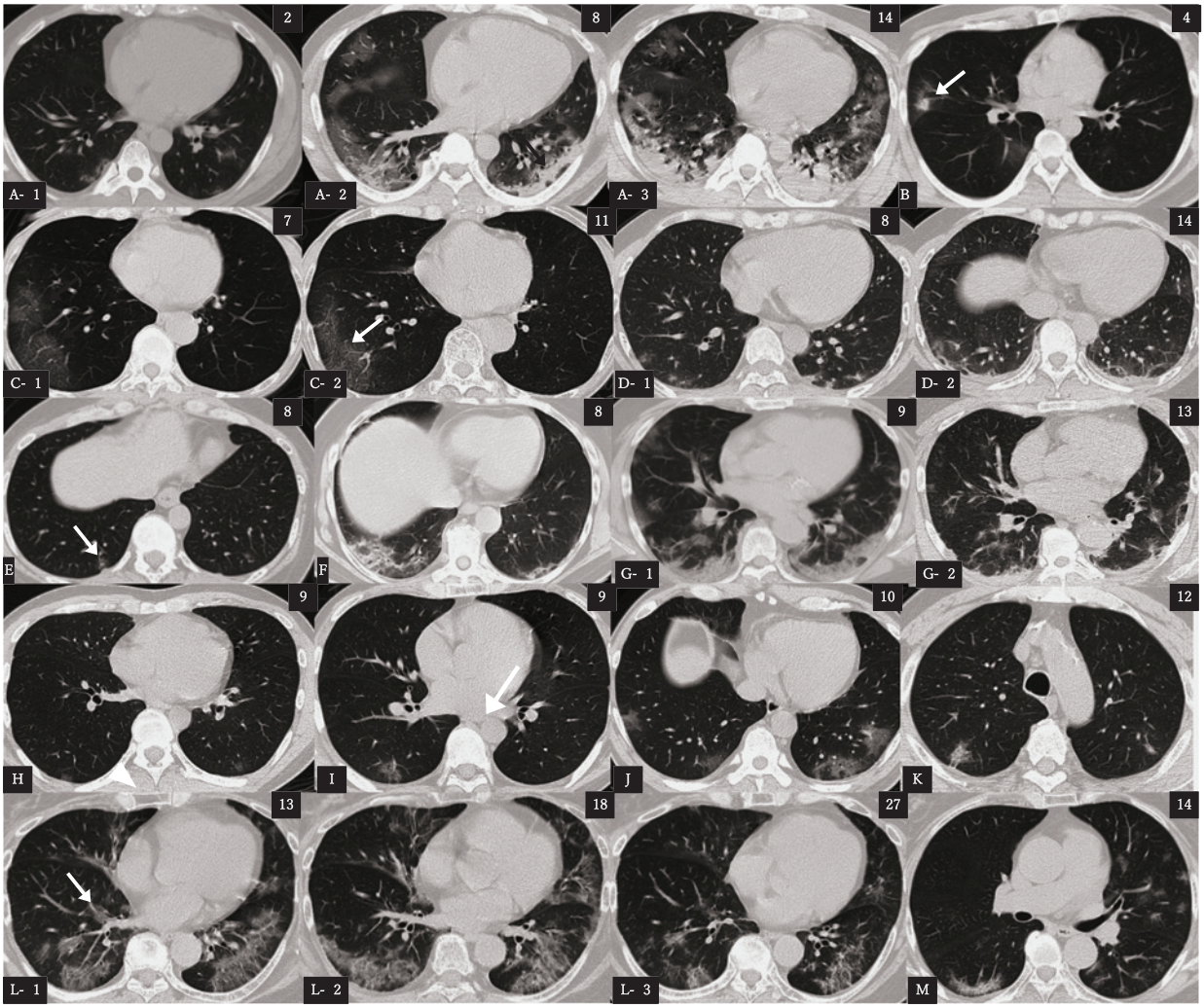

ファビピラビルは10日間で投与を中止した．発症26日目にはVA-ECMOを離脱したが，発症27日目に脳波で広範な神経障害が観察され，頭部CTで多発出血性脳梗塞が認められた．発症34日目に永眠された．

胸部CT所見としては，発症2日目で両側下葉背側胸膜直下を中心に汎小葉性GGOが多発していた（Fig. 1A-1）．発症第7日目には人工呼吸管理となったが，陰影が上下葉の広範囲に拡大し一部はconsolidationを形成し帯状に融合していた（Fig. 1A-2）．発症13日目にはGGOの多くがconsolidationとなって融合し著しいvolume lossを呈していた（Fig. 1A-3）．

＜Case 2＞発症4日目で両側上下葉背側の胸膜直下優位にGGOを認め，一部air bronchogramを伴う汎小葉性のconsolidationを認めた（Fig. 1B）．

＜Case 3＞発症7日目で右側下葉背側優位のGGOおよびcrazy-paving patternを認め（Fig. 1C-1），発症11日目には病変は拡大，融合し，胸膜下曲線陰影を認めた（Fig. 1C-2）．

＜Case 4＞発症8日目で両側下葉背側の胸膜直下にGGOとconsolidationが混在していた（Fig. 2D-1）．

発症 14 日目では GGO が全て consolidation になり，非区域性に帯状に融合した陰影および胸膜下曲線陰影が両側に出現していた（Fig. 1C-2）．今回の検討には含めなかったが，発症 21 日目，および 30 日目には異常陰影が消失していた．

＜Case 5＞発症 8 日目で両側下葉背側を中心に小さい GGO を認め，1 カ所のみ小葉中心性病変を認めたがそれ以外は汎小葉性病変であり，*Haemophilus influenzae* や *Moraxella catarrhalis* などの小葉中心性病変を形成する他疾患とは区別できた．（Fig. 1E）．

＜Case 6＞51 歳女性，基礎疾患に糖尿病（HbA1c 10.4%）あり．発症 8 日目で全体的に右側優位で胸膜直下病変が主体であった．上葉の病変は GGO だったが，両側下葉の consolidation は帯状に融合し比較的後期にみられるような陰影を呈しており時相の不一致を認めた（Fig. 1F）．本症例は発熱，咳嗽，倦怠感，頭痛，喀痰，食思不振の症状で発症し，発症 8 日目には倦怠感，食思不振のみ残存し，発症 22 日目に全ての症状が消失した．

＜Case 7＞61 歳男性，基礎疾患に糖尿病（HbA1c 9.7%），高血圧，脂質異常症を認めた．本症例は発熱，呼吸苦，乾性咳嗽の症状で発症し，抜管後の発症 13 日目には呼吸苦，便秘，頭痛があったが発症 19 日目には症状が消失した．本症例では発症 10～19 日目までの 10 日間，ロピナビル・リトナビルを投与した．

胸部 CT 所見としては，発症 9 日目に両側上下葉背側の胸膜直下優位に GGO と consolidation が混在しており一部帯状の融合像を認め，気管支血管束にも病変が及んでいた（Fig. 1G-1）．発症 10 日目には酸素化不良を呈し，人工呼吸管理となった．発症 13 日目（同日に人工呼吸管理から離脱）には両側下葉背側の病変は融合し収縮性変化を起こし，胸膜に沿った線状の consolidation を形成していた（Fig. 1G-2）．

＜Case 8＞発症 9 日目で小さな GGO を両側下葉背側に認めたが全て汎小葉性病変で小葉中心性病変を認めなかった（Fig. 1H）．

＜Case 9＞発症 9 日目で両側の上下葉背側の胸膜直下に GGO を認めた．（Fig. 1I）．

＜Case 10＞発症 10 日目で両側上下葉背側の胸膜直下に GGO と crazy-paving pattern を認めた（Fig. 1J）．

＜Case 11＞発症 12 日目で上下葉背側の胸膜直下に GGO と consolidation が混在し一部は非区域性に帯状の融合像を認めた（Fig. 1K）．

＜Case 12＞65 歳女性，基礎疾患に甲状腺癌，関節リウマチがあり免疫抑制剤としてメトトレキサートを内服していた．本症例は発熱，咳嗽，倦怠感，喀痰の症状で発症し，発症 18 日目には解熱したが呼吸苦が残存し，経鼻酸素 4L 投与下で SpO_2 94% 前後であった．発症 24 日目に酸素投与が不要になった．本症例では，発症 8 日目からロピナビル・リトナビルの投与を開始したが，下痢・嘔気の副作用を認めたため 4 日間で投与を中止している．

胸部 CT 所見としては，発症 13 日目で上・下葉背側に GGO や crazy-paving pattern と consolidation が混在し一部は融合像も認め，気管支血管束にも病変が及んでいた（Fig. 1L-1）．また，呼吸状態が悪化した発症 18 日目には病変の範囲が拡大し，crazy-paving pattern を示した病変の多くが consolidation となり融合像も認めるようになり，もともと病変が大きかった両側下葉の volume loss が顕著となった（Fig. 1L-2）．回復期の発症 27 日目には末梢側も中枢側も陰影が菲薄化し volume loss も改善傾向であった（Fig. 1L-3）．

＜Case 13＞発症 14 日目で上下葉背側胸膜直下に帯状に融合した consolidation を認め一部は菲薄化していた（Fig. 1M）．

以上 13 例の胸部 CT 画像所見をまとめると，全例で背側優位と胸膜直下優位の病変であり，air bronchogram を伴う consolidation を認めた症例が 60%，crazy-paving pattern を伴う症例が 20% であった．Crazy-paving pattern，consolidation を認めた症例の多くが GGO も混在していたが，両側下葉背側の胸膜直下が優位である点は共通していた．3 例は気管支血管束にまで病変が及んでおり，全例が酸素投与を要する症例であった．病変が小さい場合も汎小葉性や小葉辺縁性病変が主体であり，1 例を除き小葉中心性病変を認めなかった（Table 2）．また上記画像所見を発症からの日数別に本検討における中央値を用いて早期と後期に分類したところ，発症早期（10 日未満）は GGO 以外の病変は認めにくく，crazy-paving pattern や air bronchogram を伴う consolidation，胸膜下線・帯状陰影，下葉の Volume loss は発症後期（10 日以降）により多く認められた（Table 3）．

考　察

当院での COVID-19 症例の胸部 CT 所見は既報[1]と同様に，胸膜直下病変は全例で認められ，胸水，心嚢水，縦隔・肺門部リンパ節腫脹，空洞形成は認めなかった．また重症化した症例では気管支血管束周囲にも病変が及んでいたが，全例で背側胸膜直下の病変との連続性が認められた．

13 例のうち胸部 CT 検査が再検できた症例を時系列で検討すると，まず胸膜直下に GGO が出現し，一部は crazy-paving pattern になり，consolidation へと変化しつつ，最終的に隣接する病変が融合して胸膜下線・帯状陰影を形成していた．本検討における胸部 CT 検査 20 件における発症から検査施行までの日数の中央値は 9.5 日であり，COVID-19 では発症後 10

Table 2　The CT Findings from Case 1 to Case 13.
The horizontal axis shows the post-day of symptom onset in each case. The vertical axis indicates the case number. The tendency of the lesions to be distributed peripherally and dorsally was found in all the cases.

	Day 1	Day 2	Day 3	Day 4	Day 5	Day 6	Day 7	Day 8	Day 9	Day 10	Day 11	Day 12	Day 13	Day 14	Day 18	Day 27
Case1		GGO						T-BVBs, GGO, Con, SLB						T-BVBs, GGO, Con, VL, SLB		
Case2				GGO, Con												
Case3							GGO, CPP, SLB				GGO, CPP, SLB					
Case4								GGO, Con						Con, SLB		
Case5								GGO, CeL								
Case6								GGO, Con, SLB								
Case7									T-BVBs, GGO, Con, SLB				T-BVBs, GGO, Con, VL, SLB			
Case8									GGO							
Case9									GGO							
Case10										GGO, CPP						
Case11												T-BVBs, GGO, Con, SLB				
Case12													T-BVBs, GGO, Con, CPP		T-BVBs, GGO, Con, CPP, VL, SLB	T-BVBs, GGO
Case13														T-BVBs, GGO, Con		

(Abbreviations: T-BVBs: thickening of bronchovascular bundles; GGO: ground-glass opacity; Con: consolidation; CPP: crazy-paving pattern; VL: volume loss in both lower lobes; SLB: subpleural lines or bands; CeL: centrilobular lesions).

日前後で重症化する例が多いという報告[5]もある事から，発症から10日を境に早期（10日未満）と後期（10日以降）の2群に分類したが，胸膜下線・帯状陰影は後期に多く認められた．背側胸膜直下の病変は他の部位より時相が若干早くなるが，これはARDS（Acute Respiratory Distress Syndrome：急性呼吸窮迫症候群）と同様に重力や血流の影響で背側に炎症が惹起されやすいなどの要因が考えられる[6]．発症から2週間前後にかけて4期に分類する報告[3]や3期に分類する報告[7]もあり，発症からのどの日数で胸部CT画像を分類するべきかについては更なる症例集積による検討が必要である．

COVID-19と他疾患の画像所見における鑑別については，特発性あるいは二次性の器質化肺炎でCOVID-19の画像所見との類似例が報告[8]されており，両者とも抗菌薬不応性の経過をとる事から鑑別上重要である．しかし，COVID-19の病変の分布は両側下葉背側が多く，比較的時相も均一である事から鑑別が可能であると考えた．

また二次小葉レベルの検討では小葉中心病変が優位な症例を認めなかった．COVID-19は経気道的なウイルス感染症であり*Mycoplasma pneumoniae*や*Haemophilus influenzae*などの気管支肺炎像を呈する病原体との鑑別は重要であるが，小葉中心性病変が優位となるその他の感染症との鑑別には有用と考えられた．

他の鑑別疾患としては，既報[1]でもアデノウイルスなどのウイルス性肺炎と鑑別困難であるとされているように，COVID-19発症初期の末梢側の多発する小型GGOはウイルス性肺炎全般の画像所見でありCOVID-19に特徴的とはいえない[1]．我々も画像的に鑑別が困難であったA型インフルエンザウイルスによる肺炎を経験したが，鑑別に際しては詳細な問診（特に渡航歴や濃厚接触歴）が重要である．

またcase 1では広範なconsolidationとvolume loss

Table 3 Findings of 20 early-phase (less than 10 days after onset; n = 10) and late-phase (10 days or more after onset; n = 10)

	Early phase (less than 10 days)	Late phase (10 days or more)	Total
Number	10	10	20
CT features			
Ground-glass opacity	10 (100%)	9 (90%)	19
Consolidation	5 (50%)	7 (70%)	12
Crazy-paving pattern	1 (10%)	4 (40%)	5
Volume loss in both lower lobes	0 (0%)	3 (30%)	3
Subpleural lines or bands	4 (40%)	6 (60%)	10
Lymphadenopathy	0 (0%)	0 (0%)	0
Pleural effusion	0 (0%)	0 (0%)	0
Pericardial effusion	0 (0%)	0 (0%)	0
Cavity	0 (0%)	0 (0%)	0
Distribution of the pulmonary lesions			
Thickening of the bronchovascular bundles	2 (20%)	7 (70%)	9
Subpleural lesions	10 (100%)	10 (100%)	20
Distribution in the secondary pulmonary lobule			
Panlobular or perilobular lesions	10 (100%)	10 (100%)	20
Centrilobular lesions	1 (10%)	0 (0%)	0
Predominantly involved lobes			
Lower lobes	10 (100%)	10 (100%)	20
Upper and middle lobes	0 (0%)	0 (0%)	0

(Note: The figures within parentheses show the percentages in each phase.)

を認め，ARDS の病像を反映する DAD（Diffuse Alveolar Damage：びまん性肺胞傷害）パターンを呈しており，同様の報告もされている[9)10)]．我々は同時期に皮膚筋炎による DAD の症例を経験しており，1 カ月以上の経過と渡航歴や行動歴の聴取から鑑別は容易であったが，画像所見だけでの鑑別は困難であった．詳細な問診は重要であるが，COVID-19 が流行期に入ると基礎疾患として慢性の呼吸器疾患を持つ人の急性増悪の契機が COVID-19 であるという事は十分に考えられるため，診断がより困難になると予想される．今回の検討で得た，COVID-19 における胸部 CT 所見の特徴を以下に列挙する．

①発症早期（発症 10 日未満）に胸膜直下背側優位に GGO を呈する．

②発症後期（発症 10 日以降）で GGO や crazy-paving pattern が consolidation へ変化し，下葉の volume loss，収縮性変化，胸膜下線・帯状陰影を認める．

③胸膜直下の病変と連続するように気管支血管束まで病変が及ぶ症例，下葉の volume loss がある症例は重症化する可能性が示唆される．

④病初期の小病変であっても二次小葉レベルでは小葉中心性病変は認めても少数であり，汎小葉性もしくは小葉辺縁性病変が主体である．

⑤腹側や気管支血管束の病変が優位にはならない．

上記は COVID-19 に特徴的な所見である可能性が考えられた．今後流行期には濃厚接触歴のはっきりしない COVID-19 症例の増加が予想され，思いもよらなかった症例からも COVID-19 を拾い上げることが重要な課題となってくると考える．また病原体診断や病理診断を行うための喀痰検査・気管支鏡検査などの際にも，事前確率に基づいて COVID-19 症例に準じた感染対策を行うことで感染拡大防止を図ることが重要である．

注意すべき点として，発症早期の 56% で CT 像が正常であったという報告[11)]もあり，胸部 CT で COVID-19 を除外することはできない．詳細な病歴（特に濃厚接触歴）聴取とともに必要であれば血液検査・画像検査を行い総合的に考えて対応することが重要である．また基本的なことであるが，COVID-19 が疑われる患者の全例で胸部 CT 検査が必要なわけではない．被曝量を抑えるためにも，呼吸状態をはじめとしたバイタルサインが安定している患者に対しては無理に胸部 CT 検査を施行せず，適切な感染対策を行った上で症状の経過観察をすることも重要である．また COVID-19 疑い症例に対して胸部 CT 検査を施行する際の感染対策については日本放射線専門医会・医会のウェブサイトに解説がある[11)]．

今回我々は COVID-19 における胸部 CT 画像所見の特徴や経時的な変化について報告した．

利益相反自己申告：申告すべきものなし

令和 2 年11月20日

文　献

1) Ming Y, Elaine Y, Jin Y, Fangfang Y, Xia L, Hongxia W, *et al.*：Imaging Profile of the COVID-19 Infection：Radiologic Findings and Literature Review. Radiol Cardiac Imaging. 2020；https://doi.org/10.1148/ryct.2020200034
2) 国立感染症研究所：感染症発生動向調査及び積極的疫学調査により報告された新型コロナウイルス感染症確定症例112例の記述疫学（2020年2月24日現在）[Internet]. 2020 [cited 2020 Feb 29]. Available from：https://www.niid.go.jp/niid/ja/covid-19/9440-covid19-14.html
3) Feng P, Tianhe Y, Peng S, Shan G, Bo L, Lingli L, *et al.*：Time Course of Lung Changes On Chest CT During Recovery From 2019 Novel Coronavirus (COVID-19) Pneumonia. Radiology. 2020；295（3）：715–21.
4) Hansell M, Bankier A, MacMahon H, McLoud C, Müller L, Remy J：Fleischner society：Glossary of terms for thoracic imaging. Radiology. 2020；246（3）：697–722.
5) Huang C, Wang Y, Li X, Ren L, Zhao J, Hu Y, *et al.*：Clinical features of patients infected with 2019 novel coronavirus in Wuhan, China. Lancet. 2020；395：497–506.
6) Caironi P, Carlesso E, Gattinoni L：Radiological imaging in acute lung injury and acute respiratory distress syndrome. Semin Respir Crit Care Med. 2006；27（4）：404–15.
7) Bernheim A, Mei X, Huang M, Yang Y, Fayad ZA, Zhang N, *et al.*：Chest CT Findings in Coronavirus Disease-19 (COVID-19)：Relationship to Duration of Infection. Radiology. 2020；295（3）：200463.
8) Wu Y, Xie Yl, Wang X：Longitudinal CT Findings in COVID-19 Pneumonia：Case Presenting Organizing Pneumonia Pattern. Radiol Cardiac Imaging. 2020；https://doi.org/10.1148/ryct.2020200031
9) Sun P, Qie S, Liu Z, Ren J, Li K, Xi J：Clinical characteristics of hospitalized patients with SARS-CoV-2 infection：A single arm meta-analysis. J Med Virol. 2020；92（6）：612–7.
10) Albarello F, Pianura E, Di Stefano F, Cristofaro M, Petrone A, Marchioni L, *et al.*：2019-novel Coronavirus severe adult respiratory distress syndrome in two cases in Italy：An uncommon radiological presentation. Int J Infect Dis. 2020；93：192–7.
11) 日本放射線科専門医会・医会：新型コロナウィルス肺炎疑い症例でのCT撮像時の感染対策紹介 [Internet]. 2020 [cited 2020 Feb 22]. Available from：https://jcr.or.jp/2020/02/22/01/

Features of Chest CT Images in 13 Cases of COVID-19-related Pneumonia

Yuta NAKAGAWA[1], Yu KASAMATSU[1)2)], Risa FUKUOKA[1], Ryo MORITA[1], Kazuhiko YAMANE[1], Keiji KONISHI[1], Tomohiro ASAOKA[1], Hidenori NAKAGAWA[1], Michinori SHIRANO[1], Kiyoko AMO[3], Masao TOGAWA[3] & Tetsushi GOTO[1]

[1]Osaka City General Hospital Department of Infectious Diseases,
[2]University Hospital, Kyoto Prefectural University of Medicine Department of Infectious Diseases,
[3]Osaka City General Hospital Department of Pediatric Emergency Medicine

We analyzed 20 chest computed tomographic (CT) images from 13 patients with coronavirus disease 2019 (COVID-19)-related pneumonia who were admitted to the Osaka City General Hospital. All patients had subpleural lesions and ground-glass opacities (GGOs), while none had pleural effusion, pericardial effusion, mediastinal/hilar lymphadenopathy, or cavitary lesions. In addition, the 3 cases that required supplemental oxygen showed volume loss in both lower lobes, thickening of the bronchovascular bundles. When the chest CT findings were classified according to the symptoms, GGOs appeared earlier after onset (<10 days). In contrast, crazy-paving pattern, consolidation, and subpleural lines or bands appeared later after the onset (>10 days). Important differential diagnoses included viral pneumonia caused by influenza and organizing pneumonia. Therefore, it is important to deduce the phase after the onset of COVID-19 symptoms by detailed interviews and be aware of how the chest CT presentations change with the clinical course in patients with COVID-19-related pneumonia. Such knowledge will be helpful to predict the risk of COVID-19, as well as to promptly diagnose and treat COVID-19-related pneumonia and prevent further transmission.