症　例

MALDI-TOF MS を用いて *Nocardia otitidiscaviarum* を同定した肺ノカルジア症の１例

[1] 札幌医科大学医学部呼吸器・アレルギー内科学講座，[2] 北海道社会事業協会帯広病院総合診療科
佐々原正幸[1)2)]　斎藤　充史[1)]　宮坂　友紀[1)]
林　　智宏[1)]　小玉賢太郎[1)]　堀　　哲也[2)]

（令和２年６月３日受付）
（令和２年９月28日受理）

Key words : pulmonary nocardiosis, intrinsic resistance,
Matrix-assisted laser desorption ionization-time of flight mass spectrometry (MALDI-TOF MS)

序　　文

肺ノカルジア症の起因菌として *Nocardia otitidiscaviarum*（*N. otitidiscaviarum*）が同定された症例の報告は本邦では数例程度である[1)]．治療薬としては菌種により抗菌薬の感受性に差があることが報告されている[2)]．質量分析法の一種であるマトリック ス支援レーザー脱離イオン化飛行時間型質量分析法（MALDI-TOF MS）は従来法と比較し菌種同定までの期間短縮が期待でき，16S rRNA シークエンスを用いた遺伝子解析法に近い診断精度が得られると報告されている[3)]．今回 MALDI-TOF MS による菌種同定が抗菌薬選択の一助となった１例を経験したため報告する．

症　　例

症例：88 歳，女性．

既往歴：心筋梗塞，高血圧，糖尿病，脂質異常症．

現病歴：１週間持続する発熱を主訴に前医を受診し肺炎の診断で当科に紹介となった．

入院時現症：身長 145cm，体重 54.4kg，体温 37.4℃，血圧 102/55mmHg，脈拍 54 回/分・整，呼吸数 28 回/分，経皮的動脈酸素飽和度（SpO_2）96%（2L 酸素投与下）．

入院時採血所見：WBC　13,600/μL（好中球 89.7%），CRP 23.99mg/dL，ESR 105mm/hr と著明な炎症反応上昇を認めた．また Hb 10.8g/dL，PLT 12.6×10^4/μL と貧血と血小板の減少あり，FDP 10.4μg/mL 及び D-dimer 3.7μg/mL と上昇も認めたが急性期 DIC 診断基準は満たさなかった．電解質に関しては Na 138mEq/L，K 5.0mEq/L，Cl 103mEq/L であった．肝胆道系酵素や血清クレアチニン値は基準値内であった．

入院時喀痰検査：喀痰塗抹 Gram 染色で糸状の Gram 陽性桿菌を認め，Kinyoun 染色で弱抗酸性に染色された（Fig. 1）．

入院時画像所見：胸部 X 線写真では右中―下肺野の浸潤影を認めた．胸部 CT 画像（Fig. 1）では右上，中，下葉に一部が結節様に多発する浸潤影，少量の右側胸水，縦隔リンパ節の軽度腫大を認めた．

入院後経過：喀痰検査の結果から放線菌感染を第一に疑った．起因菌としては Kinyoun 染色で弱抗酸性に染色されたことより嫌気性放線菌である *Actinomyces* 属菌の可能性は低いと考えたが，好気性放線菌である *Nocardia* 属菌や *Tsukamurella* 属菌，*Gordonia* 属菌，*Rothia* 属菌等の菌属及び菌種の同定には至らなかった．初期治療としては肺ノカルジア症を含む放線菌感染でも治療効果が期待でき，他の細菌との混合感染の可能性も否定できなかったため imipenem/cilastatin（IPM/CS）0.5g/日で加療を開始した（クレアチニンクリアランス（Ccr）：43.4mL/min であり，添付文書に従い減量した）．また初診時 ARB である varsartan 160mg/日を内服しており，血中 K 5.0mEq/L と基準値上限であったため高 K 血症増悪のリスクを考慮し[4)]　ST 合剤併用は行わなかった．しかし発熱が持続し，胸部 X 線写真でも陰影が増悪した．第６病日に入院時の喀痰検査の MALDI-TOF MS を用いた細菌同定法により IPM/CS に自然耐性を示す菌種

責任者著：（〒060-8543）札幌市中央区南１条西 16 丁目札幌医科大学臨床教育研究棟６階
札幌医科大学医学部呼吸器・アレルギー内科学講座教室　佐々原正幸
E-mail : m.sasahara05@sapmed.ac.jp

令和３年１月20日

Fig. 1
(A) Upper lobe, (B) Middle lobe, (C) Lower lobe: CT images of the chest at admission, showing multiple areas of consolidation with some nodules in the right lung field. There is also a right pleural effusion.
(D) A Kinyoun-stained smear of a sputum specimen obtained from the patient. The smear shows partially acid-fast branching filaments. (×1,000)

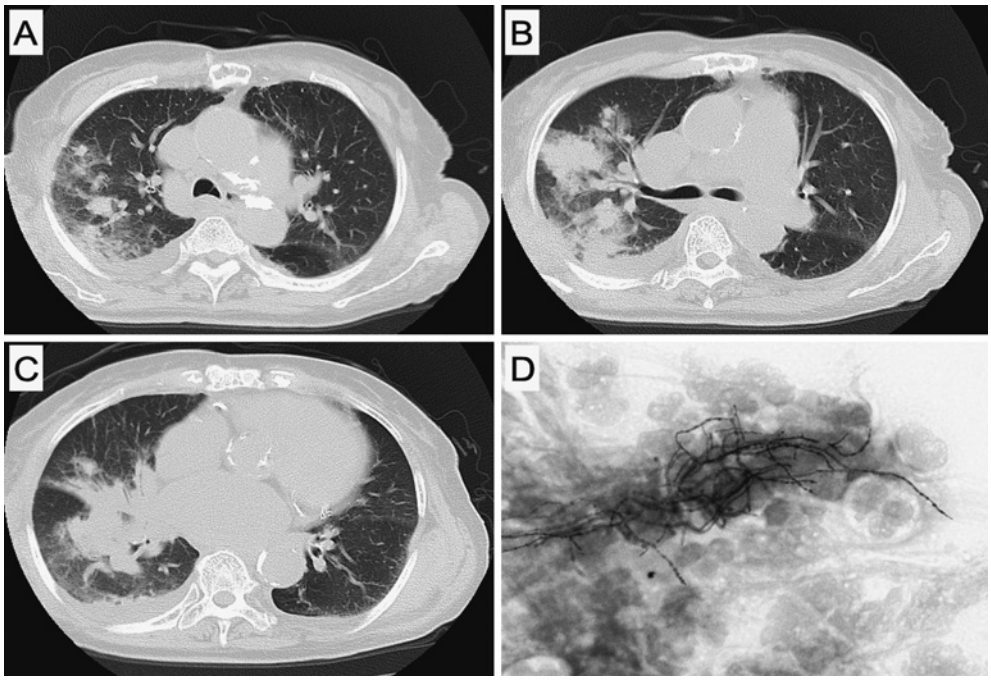

である *N. otitidiscaviarum* が Score Value 2.55 で同定された．また喀痰培養検査では他に混合感染を示唆する細菌は検出されず，*N. otitidiscaviarum* による肺ノカルジア症と確定診断した．血中 K 濃度も経時的に低下を認めていたため，抗菌薬を Trimethoprim 量で 480mg/日の ST 合剤へと変更した．第 19 病日に薬剤性感受性検査の結果から Imipenem 耐性と ST 合剤への感受性が確認された．また入院時に提出した血液培養検査は陰性であり，他臓器への播種性病変検索のため頭部，腹部の CT 検査を施行したが明らかな異常所見は認めなかった．ST 合剤は 6 週間点滴投与しその後同量の経口内服へ変更した．治療開始約 2 カ月後の胸部 X 線画像では右肺野の浸潤影はほぼ消退を認めた．計 6 カ月間の投薬加療とした．

考　察

肺ノカルジア症は土壌中の細菌の吸入により発症する．菌体は Gram 染色で糸状の Gram 陽性桿菌として検出され，Kinyoun 染色で弱抗酸性に染色される．原因菌種としては *Nocardia cyriacigeorigica*（*N. cyriacigeorigica*）や *Nocardia farcinica*（*N. farcinica*）等の菌種によるものが多い．ST 合剤や IPM/CS，ceftriaxone 等が治療選択肢となるが，菌種により特定の抗菌薬に自然耐性を示す場合がある．本症例で検出された *N. otitidiscaviarum* は本邦では肺ノカルジア症の起因菌として数例報告されている程度の非常に稀な菌種であり[1]，IPM/CS に自然耐性を示すことが報告されていた[2]．

細菌同定法としては 16S rRNA シークエンスを用いた遺伝子解析や MALDI-TOF MS による細菌同定法などが選択肢となる．質量分析法の一種である MALDI-TOF MS は菌体タンパク質にレーザー光をあててイオン化した試料に電圧をかけ真空管内を飛行させ，その飛行時間の違いにより対象の質量を測定する．時間と検出強度から得られたマススペクトルをデータベースとマッチングさせることで細菌の同定が可能となる[5]．同じ菌種であれば菌株が違っても同様のマススペクトルを示す[6]．培養で約 10^5 個程度の菌量が得られれば前処理が行え，従来法と比較し菌種同定までの期間短縮が期待できる[5]．また MALDI-TOF MS による細菌同定法は普通寒天培地や血液寒天培地などの一般培地で発育する細菌に対しては高い確率で同定可能であり，*Nocardia* 属の同定率は 88% であり，79% は菌種まで同定可能であったと報告されている[6]．

肺ノカルジア症の治療早期の段階では，菌種を同定することで抗菌薬への感受性をある程度予測できる可能性が高い．PubMed で検索した文献も含めた

Table 1　Summary of previously reported cases of bacterial identification by MALDI-TOF MS

Reference	Age (year-old)	Sex	Clinical manifestation	Specimen	Pathogen	Day of identification	Initial therapy	Antimicrobial therapy after identification
Poisnel *et al.* (2015)	51	Male	Urinary tract infection	Blood and urine cultures	*Nocardia veterana*	Unknown	ST + CTRX	ST + CTRX
Kim *et al.* (2017)	86	Male	Urinary tract infection	Blood and urine cultures	*Aerococcus urinae*	Day 7	CTRX → MEPM	MEPM + TEIC
Aditi *et al.* (2017)	30	Male	Exacerbation of bronchiectasis	Sputum culture	*Pseudomonas monteilii*	Unknown	TAZ/PIPC + AZM	TAZ/PIPC
Hadano *et al.* (2018)	75	Male	Peritonitis	Blood culture	*Gemella haemolyssans*	Day 6	MEPM → MEPM + DAP	ABPC/SBT
Anma *et al.* (2018)	60	Male	Peritonitis	Blood culture	*Campylobacter fetus*	Day 9	CTRX	ABPC
Wu *et al.* (2018)	55	Female	Pulmonary nocardiosis	Sputum culture	*Nocardia cyriacigeorgica*	Unknown	Unkown	ST + MEPM
Kanameishi *et al.* (2019)	48	Female	Tinea corporis and pedis	Scale culture	*Microsporum canis* *Trichophyton interdigitale*	Unknown	Unkown	TBF
Present case (2020)	88	Female	Pulmonary nocardiosis	Sputum culture	*N. otitidiscarviarum*	Day 6	IPM/CS	ST

ST: sulfamethoxazole-trimethoprim; CTRX: ceftriaxone; MEPM: meropenem; TEIC: teicoplanin; TAZ/PIPC: tazobactam piperacillin; AZM: azithromycin; ABPC/SBT: ampicillin-sulbactam; TBF: terbinafine

MALDI-TOF MSを起因菌検索に用いた症例報告(Table 1)[7)~13)]では，同定までの期間は確認できたものでは6～9日程度であった．またほとんどの症例で同定結果が抗菌薬の変更に反映されており，本症例でもMALDI-TOF MSによる細菌同定法を用いたことで，薬剤感受性試験の結果判明前の抗菌薬選択の一助となった．また16S rRNA解析を併用することでさらに高い精度で同定が可能であると思われる．他の病原体との混合感染の可能性や，菌株による感受性の差異も考慮されるため培養検査や薬剤感受性検査は変わらず重要である．

本症例の様な希少菌種による肺ノカルジア症の症例では，MALDI-TOF MSによる細菌同定法を用いることで早期に有効な治療薬を選択することが可能になると考え報告する．

利益相反自己申告：申告すべきものなし

文　献

1) 利根　淳，松尾　圭，渡辺　洋，玉置　明，平木俊吉：気管支拡張症に合併した*Nocardia otitidis-caviarum*による肺ノカルジア症の一例．日内会誌　2002；91（10）：3037–9.
2) Brown-Elliott BA, Brown JM, Conville PS, Wallace Jr RJ：Clinical and Laboratory Features of the *Nocardia* spp. Based on Current Molecular Taxonomy. Clin Microbiol Rev. 2006；192（2）：259–82.
3) Mellmann A, CloudJ Maier, Keckevoe U, Ramminger I, Iwen P, *et al.*：Evaluation of Matrix-Assisted Laser Desorption Ionization-Time-of-Flight Mass Spectrometry in Comparison to 16S rRNA Gene Sequencing for Species Identification of Nonfermenting Bacteria. J Clin Microbiol. 2008；46：1946–54.
4) Antoniou T, Gomes T, Juurlink DN, Loutfy MR, Glazier RH, Mamdani MM：Trimethoprim-Sulfamethoxazole- Induced Hyperkalemia in Patients Receiving Inhibitors of the Renin-Angiotensin System. Arch Intern Med. 2010；170（12）：1045–9.
5) Wieser A, Schneider L, Jung J, Schubert S：MALDI-TOF MS in microbiological diagnostics-identification of microorganisms and beyond (mini review). Appl Microbiol Biotechnol. 2012；93：965–74.
6) Clark AE, Kaleta EJ, Arora A, Wolk DM：Matrix-Assisted Laser Desorption Ionization-Time of Flight Mass Spectrometry：a Fundamental Shift in the Routine Practice of Clinical Microbiology. Clin Microbiol Rev. 2013；26：547–603.
7) Poisnel E, Roseau JB, Landais C, Rodriguez-Nava V, Bussy E, Gaillard T：Nocardia veterana：disseminated infection with urinary tract infection. Braz J infect Dis. 2015；19（2）：216–9.
8) Kim J, Hong SK, Kim M, Yong D, Lee K：MALDI-TOF-MS Fingerprinting Provides Evidence of Urosepsis cased by *Aerococcus urinae*. Infect Chemother. 2017；49（3）：227–9.
9) Aditi, Shariff M, Beri K：Exacerbation of bronchiectasis by *Pseudomonas monteilii*：a case re-

port. BMC Infect Dis. 2017；17：511.
10) Hadano Y, Kinugasa Y, Ohkusu K, Ishibashi K, Isoda M：*Gemella haemolysans* bacteremia in a patient with secondary peritonitis due to a duodental ulcer perforation：A case report. ID-Cases. 2018；12：133–5.
11) 安間章裕，早野聡史，水戸陽貴，遠藤康伸，大塚喜人，馳　亮太：MALDI-TOF　MSで同定した *Campylobacter fetus* による特発性細菌性腹膜炎の1例．感染症誌　2018；92：884–90.
12) Wu J, Wu Y, Zhu Z：Pulmonary infection caused by *Nocardia cyriacigeorgica* in a patient with allergic bronchopulmonary aspergillosis. Medicine (Baltimore). 2018；97（43）：e13023.
13) 要石就斗，後藤和哉，小川万里依，田邉　洋，阿部教行：MALDI-TOF MSにより菌種同定ができた *Microsporum canis* による体部白癬と *Trichophyton interdigitale* による足白癬の合併例. 臨皮 2019；73（11）：893–8.

A Case of Pulmonary Nocardiosis Caused by *Nocardia otitidiscaviarum* in which the Causative Bacterium was Identified by MALDI-TOF MS

Masayuki SASAHARA[1)2)], Atsushi SAITO[1)], Yuki MIYASAKA[1)], Toshihiro HAYASHI[1)], Kentaro KODAMA[1)] & Tetsuya HORI[2)]
[1)]Department of Respiratory Medicine and Allergology, Sapporo Medical University School of Medicine, [2)]Department of General Medicine, Social Welfare Corporation Hokkaido Social Work Association Obihiro Hospital

We report the case of an 88-year-old woman who was admitted with pneumonia. Sputum examination revealed aerobic actinomycetales, and we initiated the patient on therapy with imipenem/cilastatin (IPM/CS). However, the fever persisted, and the radiological findings started to worsen. On day 6 of the illness, *N. otitidiscaviarum* was identified by MALDI-TOF MS (Matrix As- sisted Laser Desorption Ionization Time of Flight Mass Spectrometry). We changed the antibacterial drug to ST, following which the patient improved. It has been reported that some bacterial species causing pulmonary nocardiosis show natural resistance to certain antibiotics. While not downplaying the significance of culture and drug sensitivity examinations, we suggest that for rare bacterial species, such as in the present case, the application of MALDI-TOF MS for identifying the bacterial species potentially allows early selection of effective therapeutic agents.

〔J.J.A. Inf. D. 95：17～20, 2021〕