臨　床

両側視床出血を呈したA型インフルエンザ脳症の1例

国立感染症研究所ウイルス第一部呼吸器系ウイルス室[1)]
日本鋼管病院小児科[2)]
平塚共済病院小児科[3)]
新庄　正宜[1)]　菅谷　憲夫[2)]　高橋　英介[3)]
米山　浩志[3)]　城崎　慶治[3)]

(平成11年5月17日受付)
(平成11年5月25日受理)

Key words：influenza A virus, acute necrotizing encephalopathy, thalamic hemorrhage

序　文

インフルエンザの合併症として，最近小児科領域では，急性脳炎・脳症が注目されている．患児の多くは幼児であり，生命あるいは神経学的予後の悪い症例が多い．インフルエンザ流行期の急性脳炎・脳症症例数は，富樫らの推定[1)]では全国で年間200～300人にものぼり，詳細な情報把握を含めた早急な対応が必要である．

急性脳症の病態として，1979年[2)]から「CT上両側視床に対称性に低吸収域を示す急性脳症」が報告されるようになり，急性壊死性脳症：acute necrotizing encephalopathy ANEといわれている[3)]．ANEの90%以上に上気道感染が先行し，A型インフルエンザウイルスとの関連も報告されている．我々はA型インフルエンザウイルス感染を証明した幼児の急性脳症を経験したが，CT上，両側視床に対称性の出血を認め，ANEとの関連が示唆された．

症　例

症例：3歳5カ月，女児．

主訴：発熱を伴う意識障害．

既往歴：32週，1,582gで出生．成長発達正常．痙攣の既往なし．喘息の既往あり．インフルエンザワクチンは97年から98年のシーズンで接種しているが，98年から99年のシーズンは接種していなかった．

家族歴：特記すべきことなし．

現病歴：1999年1月12日から咳嗽，翌13日から38.1度の発熱を認めた．翌14日，近医を受診し，cefdinir, procaterol, ambroxol, alimemadine, 耐性乳酸菌製剤，および解熱剤としてacetaminophen坐薬を処方された．その夜19：30，トイレで倒れ，1分間の全身強直性痙攣，眼球上転を認めたが，すぐに意識も回復した．40度の発熱もあったため当院救急外来を受診し，抗痙攣薬としてdiazepam坐薬(6mg)を処方され帰宅した．帰宅後，ややふらつくものの会話・飲水も可能であったが，21時頃から嘔吐(3回)，下痢(2回)を認めるようになった．22時頃からは呂律が回らなくなってきた．体温も42.2度まで上昇したため翌15日深夜0：15当院救急外来を再受診し，意識障害のため入院した．

入院時現症：体温40.2度，心拍170/分，呼吸62/分，血圧110/90mmHg．意識は朦朧で痛み刺激に軽度体動を認める程度．末梢冷感あり．皮膚粘膜

別刷請求先：(〒162-8640) 新宿区戸山1丁目23番1
国立感染症研究所ウイルス第一部
新庄　正宜

Table 1　Laboratory data on January 15, 1999

Peripheral Blood		Blood chemistry 2	
WBC	16,900 /μl	CK	113 IU/l
st	4 %	Amy	105 IU/l
seg	79 %	Glu	244 mg/dl
lym	14 %	NH3	55 μg/dl
RBC	501×10⁴ /μl	CRP	0.7 mg/dl
Hb	13.3 g/dl	Coagulation	
Hct	39.8 %	APTT	102.6 sec
PLT	21.7×10⁴ /μl	Fib	309.0 mg/dl
Blood chemistry 1		Blood gas analysis (vena)	
TP	7.7 g/dl		
BUN	19.3 mg/dl	pH	7.367
Cr	0.8 mg/dl	pCO2	30.6 mmHg
Na	145 mEq/l	pO2	18.4 mmHg
K	4.1 mEq/l	HCO3	17.2 mmol/l
Cl	104 mEq/l	BE	− 6.8 mmol/l
Ca	9.7 mg/dl	Cerebrospinal fluid	
AST	295 IU/l	cells	0/3
ALT	136 IU/l	culture	(−)
LDH	1,080 IU/l		
ALP	612 IU/l		
TB	0.5 mg/dl		

に病変なし．両眼は開眼し，眼振を認める．瞳孔不同なし，対光反射あり．咽頭軽度発赤，肺野清，腹部は平担，軟で，肝脾腫は認めない．髄膜刺激症状なし．

入院時検査所見：(Table 1) 白血球増多，肝機能・凝固能異常，高血糖，クレアチニン・CRP の軽度上昇及び軽度の代謝性アシドーシスを認めた．血清アンモニア値，髄液細胞数は正常であった．頭部 CT でも異常は認めなかった (Fig. 1)．

入院後経過：先行上気道感染をともなう意識障害から急性脳症を考え，glyceol (→manitol)，acyclovir，aspoxicillin (→cefpirome)，dexamethazone，消化管出血に対して cimetidine を開始したが，意識状態は回復しなかった．その後血圧低下 (70/40mmHg)，心拍数低下 (100/分)，SpO2 の低下 (80% 代) を認め，入院 7 時間後の 7：30 に呼吸・心拍が停止した．このため直ちに人工呼吸管理を開始し，adrenaline, bicarbonate の投与などで心拍は再開した．また，Dopamine, dobutamine, isoprenaline などで持続的に循環管理も開始した．その後解熱はしたが，瞳孔は散大し，対光反射も消失し，意識レベルも JCS で 300 が持続した．

入院 2 日目 (1 月 17 日) 以降の CT では脳浮腫像，両側視床の出血と周囲の low density，クモ膜下出血を認め (Fig. 1)，徐々に脳虚血像は顕著化した．また，入院 4 日目 (1/19) の脳波は平坦であった．なお，同日の咽頭ぬぐい液が A 型インフルエンザ迅速診断キット (Directigen Flu A®，Becton Dickinson, USA) で陽性であった．

その後も肝・筋酵素上昇，電解質異常，凝固能異常，血小板減少を認め，代謝性アシドーシス，貧血，低蛋白血症，高カリウム血症等に対処していったが，意識が戻らないまま入院 16 日目 (1 月 31 日) の 9：01 に心停止し，死亡を確認した．なお，経過中，血清アンモニア値は正常範囲内であった．

Fig. 1　CT findings of the case

15th Jan.　17th Jan.　29th Jan.

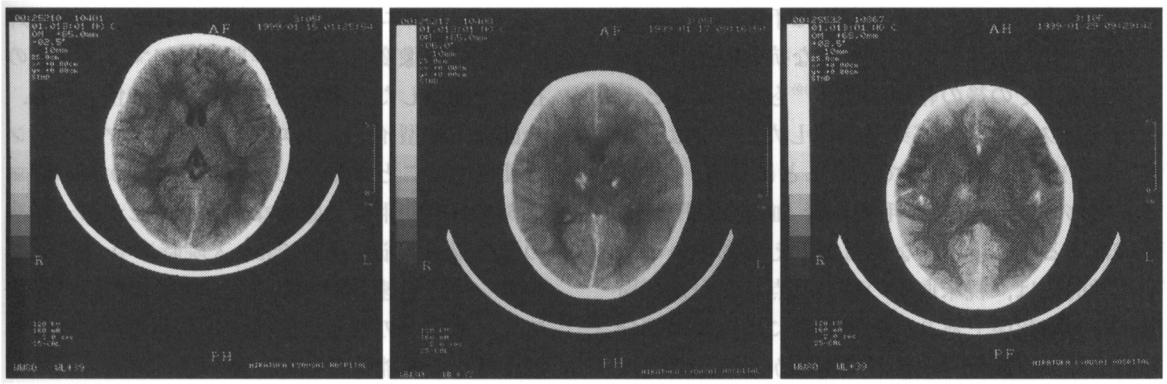

入院4日目（1月19日）の咽頭ぬぐい液からA香港型インフルエンザウイルス（H3 N2）が分離され，抗原分析により今シーズンのワクチン株（A/Sydney/05/97）及び昨年分離されたA/Yokohama/8/98と抗原性が類似していることが明らかとなった．また，入院中の血清のA香港型（H3 N2）HI抗体が，32倍以下（1月18日）から1,024倍（1月22日）と有意上昇を示した．髄液採取量が少なかったため，髄液からのウイルス分離やPCRは行わなかった．

考　察

最近の我が国の急性脳炎・脳症の報告で，インフルエンザウイルスあるいはそのゲノムの証明や4倍以上のHI抗体価の上昇により，インフルエンザウイルス感染とされた31例[1)4)~9)]を検討したところ，型別が明らかな23例中，A型が20例（A香港型が14例，Aソ連型が1例，不明が5例），B型が3例と，殆どが我々の症例と同じA香港型であった．その他の特徴として，意識障害・発熱・痙攣を伴い，数日以内に症状が悪化し，ワクチン接種をしていない幼児に見られることなどがあげられ，本症例も一致する．

一方，A型インフルエンザ脳症が問題とされる以前から，両側の視床を含む多発性の脳病変を特徴とし，頭部CTで両側視床の低吸収，脳浮腫，脳萎縮像を認める急性脳症が主に我が国から報告され[2)3)]，急性壊死性脳症（ANE）といわれている．Mizuguchiはその総説[3)]で，ウイルス学的検索の可能であった49例中9例[2)10)~12)]（18%）が，いずれも抗体価の上昇からA型インフルエンザ感染に関連していると述べている．しかし，このうち2例[12)]はペア血清であったのかどうかは不明である．残り7例[2)10)11)]ではペア血清で有意な抗体価上昇を示しており，その後の報告4例[1)4)5)9)]もあわせると，A型インフルエンザ感染に関連したANEは少なくとも11例が報告されていることになる．

ANEの機序として，毛細血管（血液脳関門）の破綻によるvasogenicな要因が考えられている．病理学的には，視床血管の鬱血と点状出血及び周囲組織の壊死像であり，動脈周囲には血漿様成分が漏出し，浮腫が存在する．明らかな炎症所見はないが，血管周囲に少量の白血球が観察される[3)12)]．インフルエンザウイルス感染中に両側被殻にlow densityを示した小児例[13)]の報告では，その原因としてHattoriらは局所の血管炎を推測している．我々の症例では病理解剖は行われなかったが，血小板減少，凝固系の異常，一過性のFDPの上昇などから，血管炎などの血管障害が惹起されていた可能性はある．また，急性期のCTでは典型的なANE像のみで，入院5～45日後のMRIで両側視床に出血あるいは血腫像が見られた報告[12)14)15)]もある．本症例では入院当日のCT像は正常で，入院2日目に既に出血像が観察されており，典型的なANE像は得られなかった．しかしながら本症例に見られた両側視床の著明な出血とその周囲のlow densityは，視床血管の破綻によるものであったと推測され，ANEに分類されると考えられる．

本症例では入院時のCTは正常であったが，ANEでも意識障害の当初はCTで画像変化が明確でないことが報告されている[3)]．入院時画像上異常がない症例では，画像撮影を繰り返していないものが多く存在すると考えられ，以前から報告されてきたANEと最近問題となっているA型インフルエンザ脳症は，同じ疾患を画像から，あるいはウイルス感染症から見ているのではないかと推測される．入院してすぐに死亡した症例で，インフルエンザ脳炎・脳症と報告されている中には，相当数のANEが含まれている可能性がある．

最近，三浦らは，アマンタジンをA型インフルエンザ脳症2例に使用し，有効であったと報告している[7)]．この2例は入院時のCTは正常であった．インフルエンザ脳症の本体をANEとすれば，これらは画像変化のない早期に，アマンタジンの投与を開始したことが功を奏した可能性もある．今回は，A型インフルエンザ脳症にアマンタジンを使用することが確立していないことから，アマンタジンの使用は考慮しなかった．しかし，冬季の急性脳炎・脳症患者では，入院時にA型インフルエンザの迅速診断を実施し，陽性例では早期にアマンタジンの投与を開始することが，有効な治療法となる可能性もある．

A型インフルエンザウイルス感染を明確に証明したインフルエンザ脳症死亡例を経験したが，一方，頭部CT検査ではANEと考えられた．本症例での急速な意識障害のpathogenesisは，視床血管の血管炎あるいは攣縮などの血管障害と考えられる．A型インフルエンザウイルスが，本例の脳症のtriggerとなったことは明らかであるが，血管障害のpathogenかどうかは不明である．欧米では，A型インフルエンザ脳症の多発はない．一つの可能性として，薬剤による血管障害の可能性も，慎重に検討する必要がある．

文　献

1) 富樫武弘，松薗嘉裕，穴倉迪彌，根路銘国昭：インフルエンザ流行中の小児期脳炎・脳症．日本臨床　1997；55：2699-2705.
2) 水田隆三，泉　均，竹内滋子，他：インフルエンザA, CF抗体の上昇を伴ったReye症候群の1例．小児科臨床　1979；32：2144-2149.
3) Mizuguchi M：Acute necrotizing encephalopathy of childhood：a novel form of acute encephalopathy prevalent in Japan and Taiwan. Brain Dev 1997；19：81-92.
4) 神村直久，松坂哲應，辻　芳郎：インフルエンザウイルス．日本臨床　1997；55：880-885.
5) 松薗嘉裕，富樫武弘，穴倉迪彌，他：1995～1996年シーズンインフルエンザ流行期間中にみられた急性脳炎・脳症．小児感染免疫　1997；9：83-87.
6) Kimura S, Ohtuki N, Nezu A, Tanaka M, Takeshita S：Clinical and radiological variability of influenza-related encephalopathy or encephalitis. Acta Paediatrica Japonica 1998；40：264-270.
7) 三浦　大，菅谷憲夫，林恵理子：A型インフルエンザ脳症に対するamantadineの使用経験．感染症誌　1998；72：840-844.
8) Fujimoto S, Kobayashi M, Uemura O *et al*.：PCR on cerebrospinal fluid to show influenza-associated acute encephalopathy or encephalitis. Lancet 1998；352：873-875.
9) 富樫武弘，松薗嘉裕，板倉　治，成田光生：インフルエンザ流行中にみられる小児期脳炎・脳症患者の脳脊髄液中IL-6, TNF-α．日児誌　1999；103：16-19.
10) Protheroe SM, Mellor DH：Imaging in influenza A encephalitis. Arch Dis Child 1991；66：702-705.
11) Nagai T, Yagishita A, Tsuchiya Y, Asamura S, Kurokawa H, Matsuo N：Symmetrical thalamic lesions on CT in influenzae A virus infection presenting with or without Reye syndrome. Brain Dev 1993；15：67-74.
12) Yagishita A, Nakano I, Ushioda T, Otsuki N, Hasegawa A：Acute encephalopathy with bilateral thalamotegmental involvement in infants and children：imaging and pathology findings. AJNR Am J Neuroradiol 1995；16：439-447.
13) Hattori H, Kawamori J, Takao T *et al*.：Computed tomography in postinfluenzal encephalitis. Brain Dev 1983；5：564-567.
14) 井合瑞江，田辺雄三，後藤実千代：CT上視床に対称性低吸収域を呈する急性脳症の1例．脳と発達 1992；24：370-374.
15) 高野知行，松居えり子，山野恒一，島田司巳，奥村啓子：MRI上両側橋および視床に対称性異常信号域を示した臨床的Reye症候群の1例．脳と発達　1994；26：63-67.

平成11年8月20日

A Case of Influenza A Virus Associated Encephalopathy with Bilateral Thalamic Hemorrhage

Masayoshi SHINJOH[1], Norio SUGAYA[2], Eisuke TAKAHASHI[3], Hiroshi YONEYAMA[3] & Keiji JOZAKI[3]
[1]Department of Virology I, National Institute of Infectious Diseases
[2]Department of Pediatrics, Nippon Kokan Hospital
[3]Department of pediatrics, Hiratsuka Kyosai Hospital

A three-year old girl was hospitalized in a semi-conscious state following a febrile convulsion. She did not recover despite treatment and died 16 days after admission. Influenza A virus (H3N2) was detected from a throat swab from the patient, and serum hemagglutinin-inhibiting antibodies to the virus elevated from less than 8 to 256. Brain CT revealed bilateral thalamic hemorrhage and peripheral low density. Subarachnoid hemorrhage was also observed thereafter. Based on clinical manifestations and neuroimaging, this patient was diagnosed as an atypical case of acute necrotizing encephalopathy associated with influenza A virus infection. Such rapid progressive encephalopathies may occur due to intracranial vascular injury including vasculitis or spasms. Although it is clear that influenza A virus triggered this case, we cannot confirm that it was a pathogen. Also, it might be advisable to consider other possible contributing factors such as drugs administered before hospitalization.

〔J.J.A. Inf. D. 73：778～782, 1999〕